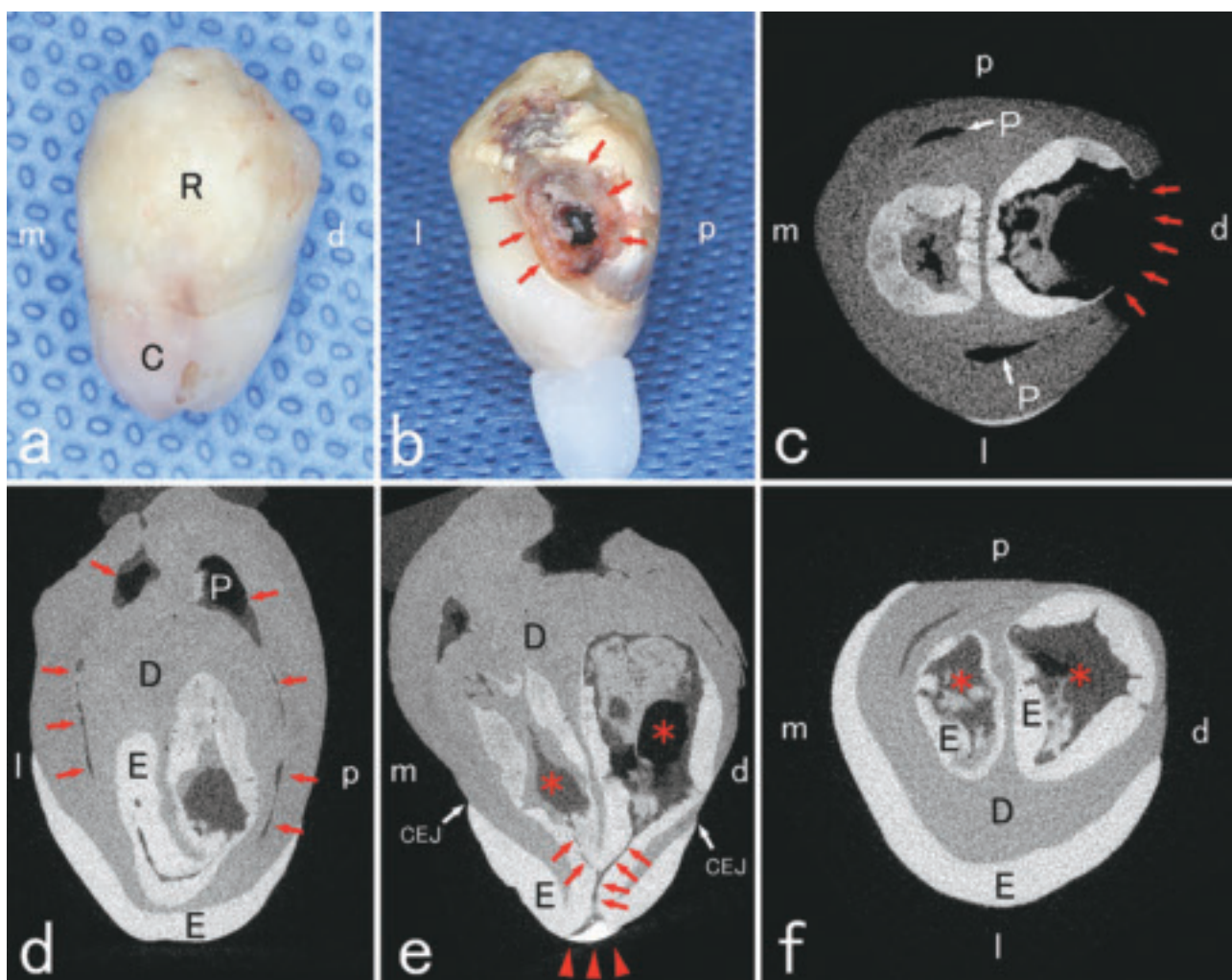


# 北海道医療大学歯学雑誌

The Dental Journal of Health Sciences University of Hokkaido

北 医 療 大 歯 誌  
第39卷 第1号 令和2年6月



北医療大歯誌

第39卷／第1号  
pp. 1-93

令和2年6月



## 北海道医療大学歯学会

The Dental Society of Health Sciences University of Hokkaido

# 北海道医療大学歯学会役員

会 長 遠 藤 一 彦  
専 務 理 事 越 智 守 生  
常 任 理 事 村 田 勝・細 矢 明 宏 (庶務担当)  
荒 川 俊 哉・伊 藤 修 一 (会計担当)  
石 井 久 淑・志 茂 剛 (編集担当)  
奥 村 一 彦・永 野 恵 司 (企画担当)  
監 事 越 野 寿・谷 村 明 彦

## The Dental Society of Health Sciences University of Hokkaido

President : Kazuhiko ENDO

Vice President : Morio OCHI

Directors : Masaru MURATA, Akihiro HOSOYA

Toshiya ARAKAWA, Shuichi ITO

Hisayoshi ISHII, Tsuyoshi SHIMO

Kazuhiko OKUMURA, Keiji NAGANO

Auditors : Hisashi KOSHINO, Akihiko TANIMURA

## Editorial Board

Editor-in-Chief : Hisayoshi ISHII

Members : Morio OCHI, Takashi SAITOU

## Address of Editorial Board

Hisayoshi ISHII

Division of Physiology, Department of Oral Biology, School of Dentistry,

Health Sciences University of Hokkaido,

Ishikari-Tobetsu, Hokkaido 061-0293, Japan

E-mail: hisayosh@hoku-iryu-u. ac. jp

Phone/Fax: +81 133-23-1239

北海道医療大学歯学雑誌  
第39巻 第1号 令和2年6月  
目 次

〔原著〕

- 1 顎関節への荷重負荷がラット下顎頭軟骨の基質タンパク発現に与える影響  
尾立 卓弥, 中尾 友也, 細矢 明宏, 飯嶋 雅弘……………(1)
- 11 マイクロCTを用いた歯内歯の三次元形態解析  
建部 廣明, 秋月 一城, 藤田 景子, Nazmus Shalehin, 川村 尚彦, 細矢 明宏, 中山 英二,  
入江 一元……………(11)
- 17 公益社団法人日本口腔インプラント学会口腔インプラント専門医のウェブサイト広告表記率における  
九州地区と東北・北海道地区との比較  
山中 大寛, 石川 昌洋, 三上 進, 山田 哲郎, 久原 啓資, 山口 摂崇, 仲西 和代,  
舞田 健夫, 井田 有亮, 仲西 康裕, 廣瀬 由紀人, 越智 守生……………(17)
- 23 DNA脱メチル化作用による歯髄細胞の石灰化誘導  
吉田 光希, Shamima SULTANA, 高橋 周平, Ariuntsetseg KHURELCHULUUN, Durga PAUDEL,  
森川 哲郎, 佐藤 惇, 永易 裕樹, 斎藤 隆史, 安彦 善裕……………(23)

〔REVIEW〕

- 31 Histone deacetylases and their inhibitors (HDACis) for bone formation and regeneration : A review  
Shamima SULTANA, Osamu UEHARA, Koki YOSHIDA, Takashi SAITO, Yoshihiro ABIKO ……(31)

〔歯学情報〕

- 41 最近のトピックス……………(41)
- 44 北海道医療大学歯学会第38回学術大会 特別講演会・一般演題抄録……………(44)
- 80 会務報告……………(80)
- 86 北海道医療大学歯学会会則……………(86)
- 88 北海道医療大学歯学雑誌 投稿規程……………(88)
- 93 編集後記……………(93)

The Dental Journal of Health Sciences University of Hokkaido

VOL. 39, NO. 1, JUNE, 2020

CONTENTS

ORIGINAL

- 1 **Effects of joint loading on matrix protein expression in mandibular condylar cartilage of growing rat**  
Takuya ODACHI, Yuya NAKAO, Akihiro HOSOYA, Masahiro IJIMA ..... (1)
- 11 **Three-dimensional morphological analysis of Dens invaginatus using micro CT**  
Hiroaki TAKEBE, Kazuki AKIZUKI, Keiko FUJITA, Nazmus SHALEHIN, Naohiko KAWAMURA,  
Akihiro HOSOYA, Eiji NAKAYAMA, Kazuharu IRIE ..... (11)
- 17 **Comparison between the publishing rate of “dental implant-specialists” certificated by the Japanese Society of Oral Implantology in Kyushu and Tohoku-Hokkaido branch.**  
Masahiro YAMANAKA, Masahiro ISHIKAWA, Susumu MIKAMI, Tetsuro YAMADA, Keisuke KUHARA,  
Kanetaka YAMAGUCHI, Kazuyo NAKANISHI, Takeo MAIDA, Yusuke IDA, Yasuhiro NAKANISHI,  
Yukito HIROSE, Morio OCHI ..... (17)
- 23 **Calcification-induction of dental pulp cell by DNA demethylation**  
Koki YOSHIDA, Shamima SULTANA, Shuhei TAKAHASHI, Ariuntsetseg KHURELCHULUUN,  
Durga PAUDEL, Tetsuro MORIKAWA, Jun SATO, Hiroki NAGAYASU, Takashi SAITO,  
Yoshihiro ABIKO ..... (23)

REVIEW

- 31 **Histone deacetylases and their inhibitors (HDACis) for bone formation and regeneration : A review**  
Shamima SULTANA, Osamu UEHARA, Koki YOSHIDA, Takashi SAITO, Yoshihiro ABIKO ..... (31)

DENTAL INFORMATION

- 41 **Recent topics** ..... (41)



〔原著〕

## 顎関節への荷重負荷がラット下顎頭軟骨の基質タンパク発現に与える影響

尾立 卓弥<sup>1)</sup>, 中尾 友也<sup>1)</sup>, 細矢 明宏<sup>2)</sup>, 飯嶋 雅弘<sup>1)</sup>

1) 北海道医療大学歯学部 口腔構造・機能発育学系 歯科矯正学分野

2) 北海道医療大学歯学部 口腔構造・機能発育学系 組織学分野

## Effects of joint loading on matrix protein expression in mandibular condylar cartilage of growing rat

Takuya ODACHI<sup>1)</sup>, Yuya NAKAO<sup>1)</sup>, Akihiro HOSOYA<sup>2)</sup>, Masahiro IJIMA<sup>1)</sup>

1) Division of Orthodontics and Dentofacial Orthopedics, Department of Oral Growth and Development, School of Dentistry, Health Sciences University of Hokkaido, Japan

2) Division of Histology, Department of Oral Growth and Development, School of Dentistry, Health Sciences University of Hokkaido, Japan

**Key words** : Temporomandibular joint, Mandibular condyle, Osteopontin, Osteocalcin**Abstract**

The present study examined the effect of load on the temporomandibular joint on the matrix synthesis of the mandibular condyle. Biochemical and histological examinations of the mandibular condyle were conducted after bite raising. A bite plane was attached to the upper incisor of a 7-week-old Wistar rat. RNA was extracted from the condylar cartilage 0-4 weeks later, and real-time polymerase chain reaction was used for analyzing the expression levels of type X collagen, osteopontin, and osteocalcin. In addition, sagittal sections of the mandibular condyle were prepared, and the localization of these matrix proteins was examined. A positive reaction for type X collagen was observed, but reactions for osteopontin and osteocalcin were negative in the hypertrophic chondrocyte layer before occlusal elevation. In contrast, the bone tissue was negative

for type X collagen and positive for osteopontin and osteocalcin. Four weeks after bite raising, the expression level of type X collagen was almost unchanged, whereas those of osteopontin and osteocalcin were significantly increased in the hypertrophic chondrocyte layer. In the mandibular condyle, positive reactions for osteopontin and osteocalcin were observed, not only in the bone tissue but also in the hypertrophic chondrocyte layer, 4 weeks after the bite raising. These findings indicated that the expression levels of osteopontin and osteocalcin increased in the hypertrophic chondrocyte layer of the mandibular condyle on applying a load to the temporomandibular joint. Thus, the mechanical stimulus due to bite raising has been suggested to affect the matrix synthesis ability of the chondrocytes and alter the physical properties of the condylar cartilage.

**緒 言**

歯科矯正治療では、整形装置や機能的矯正装置などを用いて、下顎骨の成長を制御する。下顎骨の成長は、主に下顎頭で行われている。したがって、歯科矯正治療において下顎頭に与える影響を明らかにすることは臨床上極めて重要である。

下顎頭は線維層とよばれる線維性結合組織で覆われ、

その下層は軟骨組織である増殖細胞層と肥大軟骨細胞層、さらに骨組織へ移行する (Heeley, 1985; Copray et al., 1988)。最表層の線維層では、線維芽細胞が密に走行する I 型コラーゲン線維束や III 型コラーゲン線維束の間に散在性に存在している。増殖細胞層には II 型コラーゲンなどの軟骨基質を分泌する軟骨細胞と、その前駆細胞が多数みられ、下顎頭の軟骨細胞を供給している (Imamura, 1973)。また増殖細胞層に存在する増殖軟骨

細胞は、下顎頭の成長とリモデリングを担っている (Lubsen et al., 1985). 肥大軟骨細胞層の細胞外基質はII型コラーゲンを主体とするが、軟骨細胞は肥大化に伴いアルカリ性ホスファターゼ活性を示すようになり、X型コラーゲンを合成する (Schmid & Linsenmayer, 1985). また、骨基質においては骨芽細胞が産生するI型コラーゲンおよび非コラーゲン性タンパク質であるオステオポンチンやオステオカルシンなどが認められ、骨の石灰化に関与している (Gorski, 1992; Young et al., 1992; Bellows et al., 1999).

下顎頭へ圧縮力を加えると、軟骨細胞のタンパク質合成が変化することが報告されている (Coprav & Liem, 1989). また、片側咬合挙上で顎関節におけるプロテオグリカンの発現が上昇すること (Mao et al., 1998) や、抜歯による咬合変化が下顎頭におけるコラーゲンおよびコンドロイチン硫酸の遺伝子発現を上昇させること (Sasaki, 1998) も示されている. さらに、下顎頭の軟骨細胞に対する伸展負荷がII型コラーゲンとアグリカンの発現を上昇させることも知られている (Huang et al., 2007). このように、外力や咬合力などの外的刺激は、下顎頭の基質性状に影響を及ぼすと考えられるが、影響を受ける細胞ならびに細胞外基質タンパク質の局在についてはほとんど検討されていない.

下顎頭に外的刺激を加える方法として、切歯部に咬合斜面板を装着し、下顎を前方誘導する方法が知られている (Rabie et al., 2001; Chayanupatkul et al., 2003; Xiong

et al., 2004). しかしこの方法は、下顎の前方誘導により、下顎骨の過成長を促進させてしまう. そこで我々は、下顎の前方誘導を抑制するため、ラット切歯部にレジン製の咬合挙上板を装着する切歯部咬合挙上モデルを確立した (Nakao et al., 2015). この実験モデルでは、咬合挙上板を咬合平面と平行になるように改良したため、下顎を前方誘導することなく咬合挙上が行われる.

本研究では、咬合挙上による荷重負荷が下顎頭軟骨の細胞ならびに細胞外基質タンパク質の局在に与える影響を検討した. 咬合挙上はNakaoら (2015) の切歯部咬合挙上モデルを用い、荷重負荷後の下顎頭におけるアルカリ性ホスファターゼ活性の変化を観察した. またX型コラーゲン、骨基質タンパク質であるオステオポンチンならびにオステオカルシンの発現と局在を、生化学的および

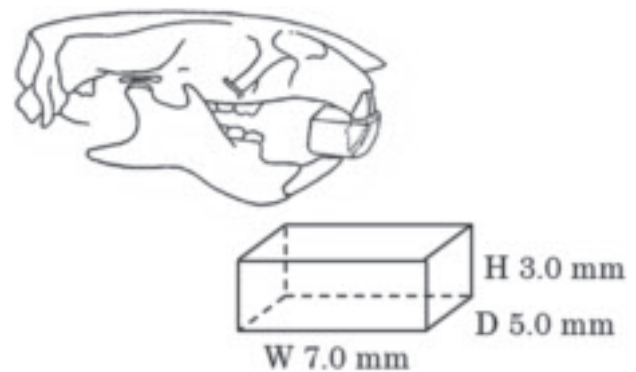


図1 切歯部咬合挙上装置の模式図  
幅径 (W) 7.0mm, 前後径 (D) 5.0mm, 高径 (H) 3.0mm

表1 real-time PCR用のprimerおよびprobe

Molecule	Primer and probe sequence	Amplicon length	Accession no.	
Collagen type X	Sense (5'-3')	CGCTGGTTCATGGAACGTTT	68	XM_001053056
	Antisense (5'-3')	GGCAAGTGCCTCTTCACA		
	Probe (5'-3')	TGCTGAGCGGTACCAAACCTCCACAG		
Osteopontin	Sense (5'-3')	CCTGCAAGAAGGGAACAGTTG	61	M99252
	Antisense (5'-3')	GAAAATGCCAAGACCTTTGGAA		
	Probe (5'-3')	TGCGGCCAACCCCTGTTGT		
Osteocalcin	Sense (5'-3')	ACGAGCTAGCGACCACATT	67	NM_013414
	Antisense (5'-3')	CCCTAAACGGTGGTGCCATA		
	Probe (5'-3')	CTTCCAGGACGCCTACAAGCGCA		
GAPDH	Sense (5'-3')	TGCCAAGTATGATGACATCAAGAAG	71	AB017801
	Antisense (5'-3')	ACTAAAGGGCATCCTGGGCT		
	Probe (5'-3')	TGGTGAAGCAGCGGCCGA		

表2 end-point PCR用のprimer

Molecule	Primer sequence	Amplicon length	Accession no.	
Osteopontin	Sense (5'-3')	AGAGGAGAAGGCGCATTACA	498	M99252
	Antisense (5'-3')	GCAACTGGGATGACCTTGAT		
Osteocalcin	Sense (5'-3')	CATGAGGACCCTCTCTCTGC	408	NM_013414
	Antisense (5'-3')	AGCTGTGCCCTCCATACTTT		

び免疫組織化学的手法により解析した。

## 方 法

### 1. 咬合挙上

本研究における全ての動物実験は、北海道医療大学動物実験委員会の実験規定に基づき承認を得て実施された。実験動物には、生後7週齢のWistar系雄性ラット90匹を用い、未処置群0, 1, 2, 3, 4週と咬合挙上群1, 2, 3, 4週に分け、各10匹ずつ使用した。咬合挙上装置は、7週齢ラットの上顎歯列を印象採得し、歯科用超硬石こうで上顎歯列模型を作製後、歯科充填用コンポジットレジン (BEAUTIFIL II, 松風, 京都, 日本) を用いて作製した。咬合挙上装置は、前後径5.0mm, 幅径7.0mm, 高径3.0mmとした (図1)。咬合挙上装置の装着には、歯科充填用コンポジットレジン (BEAUTIFIL Flow, 松風) を用い、臼歯部の離開度は上下顎第一臼歯間で3.0mmとなるように調整し、上顎切歯に装着した。なお、実験期間中に臼歯部離開度の減少が認められた場合は、ラットの上顎前歯部に直接法によりコンポジットレジンを築盛し、実験期間を通して臼歯部離開度がほぼ一定となるように調整した。

### 2. 定量的real time PCR解析

各実験期間終了後、ラットをイソフルラン (Mylan, Pennsylvania, USA) 吸入深麻酔下にて安楽死させ、実体顕微鏡下で下顎頭軟骨を採取した。試料からtotal RNAをRNeasy mini Kit (Qiagen, Hilden, Germany) を用いて抽出したのち、Omniscript RT kit (Qiagen) を用いてcDNAの調整を行った。X型コラーゲン、オステオカルシン、オステオポンチンおよびGAPDH (内的標準) のcDNAに対して連続希釈系の試料を調整し、それぞれのcDNA定量のための外的標準とした。また、これらの分子のcDNAに対するexonuclease probe (TaqMan probe, Qiagen) を作製し、プライマー (表1, 2) を用いてStep One Plus (Qiagen) で、mRNAを定量化した。

### 3. 免疫組織化学的解析

一部のラットよりイソフルラン (Mylan) 吸入深麻酔下にて下顎頭を摘出した。試料は4%パラホルムアルデヒド/0.1Mリン酸緩衝液 (pH7.4) で24時間浸漬固定した。その後、4°Cで10%EDTA (pH7.4) にて4週間脱灰し、通法に従いパラフィン包埋した。包埋した試料から矢状断 (厚さ7 $\mu$ m) の連続切片を作製した。切片を脱パラフィン後、37°Cで1時間、0.5%ヒアルロニダーゼ (Sigma-Aldrich, St. Louis, USA) に浸漬し、抗原

の賦活化を行った。内因性ペルオキシダーゼを不活性化する目的で、0.3%過酸化水素にて30分間処理した。その後、3%Bovine serum albumin (BSA, Sigma-Aldrich) で30分間ブロッキングした。1%BSAを含むPhosphate buffered Saline (PBS, pH7.4) で1000倍に希釈したウサギポリクローナル抗ラットX型コラーゲン抗体 (LB-0092, LSL, Tokyo, Japan), マウスモノクローナル抗ウシオステオカルシン抗体 (clone OCG3, abcam, Cambridge, UK) およびウサギポリクローナル抗ラットオステオポンチン抗体 (Nakamura et al., 1997) を室温で2時間反応させた。その後PBSで洗浄し、二次抗体 (ヒストファイン シンプルステインラットMAX-PO, ニチレイバイオサイエンス, 東京, 日本) を室温で1時間反応させ、Diaminobenzidine (DAB, Envision kit, DAKO, Santa Clara, USA) で免疫複合体を発色した。免疫組織化学染色した切片をメチルグリーンで核染色した。

### 4. アルカリ性ホスファターゼ染色

薄切切片を脱パラフィン後、Alkaline phosphatase staining kit (Merck, Kenilworth, USA) を用いて室温で2時間反応させ、アルカリ性ホスファターゼの活性を検出した。PBSによる洗浄後、メチルグリーンで核染色した。

### 5. 統計学的処理

すべての実験は5回以上行った。実験により得られた値は、単変量F検定とStudent's t-testで解析した。各群における有意差は、危険率5%未満 ( $P < 0.05$ ) をもって統計的有意差とした。統計解析には統計解析ソフト (IBM SPSS Statistics ver23, IBM, New York, USA) を使用した。

## 結 果

### 1. 体重変化

咬合挙上3週後は未処置群に比べ、体重が減少傾向を示した。しかし実験期間を通して、未処置群と咬合挙上群の体重に有意な変化はみられなかった (図2)。

### 2. X型コラーゲンのmRNA発現

未処置群では、実験期間を通してX型コラーゲンのmRNA発現に有意な変化はみられなかった。咬合挙上群においても未処置群と同様に術後4週まで発現量に有意な差は見られなかった (図3a)。また、咬合挙上群と未処置群の発現量についても有意な差は認めなかった。



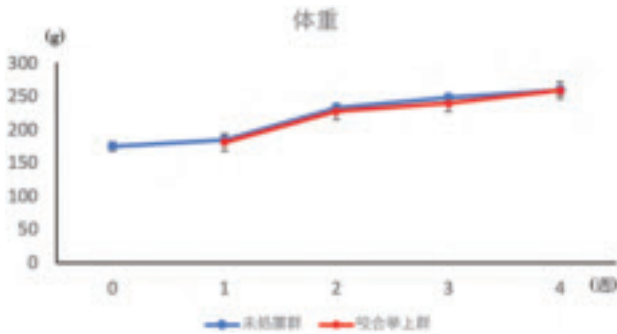


図2 実験期間における体重変化 (n=10, mean±S.D., \*P < 0.05)  
未処置群と咬合挙上群の体重変化に有意な変化はみられない。

3. X型コラーゲンの免疫局在

未処置群0週, 4週および咬合挙上群4週の下顎頭におけるX型コラーゲンの免疫組織化学染色像を図3b~図3dに示す。未処置群0週, 4週および咬合挙上群4

週の下顎頭はともに, 肥大軟骨細胞層でX型コラーゲンの陽性反応を示した(図3b, c, d)。また, この反応は増殖細胞層側の肥大軟骨細胞層の軟骨細胞および軟骨小腔周囲の基質で強くみられた。一方, 線維層, 増殖細胞層および骨組織では, X型コラーゲンの局在はみられなかった。

4. アルカリ性ホスファターゼ活性の局在

未処置群0週, 4週および咬合挙上群4週の下顎頭を図4a~図4cに示す。未処置群0週, 4週および咬合挙上群4週の下顎骨はともに, アルカリ性ホスファターゼ活性を肥大軟骨細胞層と骨組織で認めた(図4a, b, c)。肥大軟骨細胞層における陽性反応は, 増殖細胞層側ではほとんどみられなかったが, 骨組織に近づく軟骨細胞で強く認められた。骨組織では, 骨表面に配列する骨芽細胞が陽性反応を示したが, ほとんどの骨基質なら

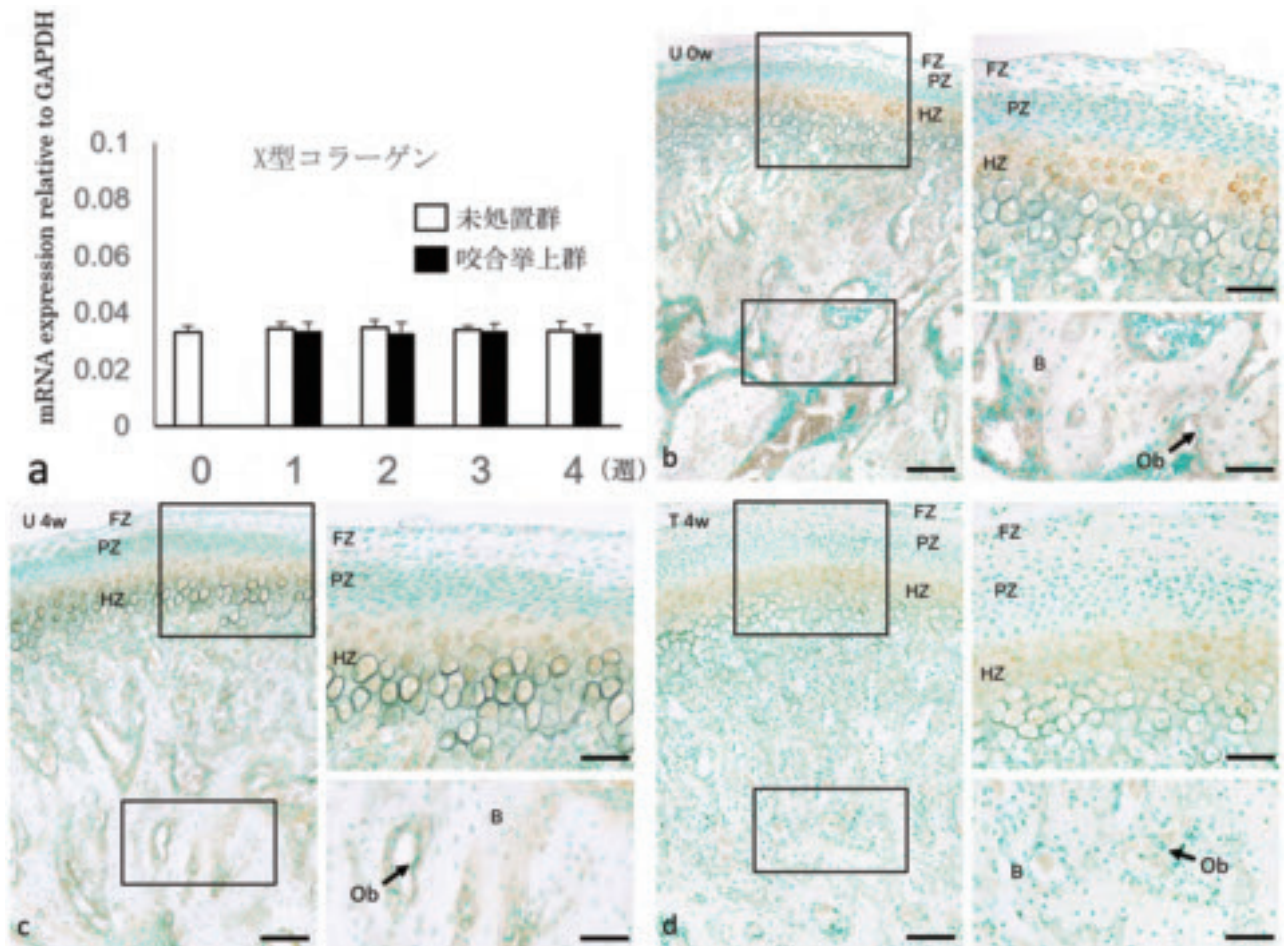


図3 X型コラーゲンのmRNA発現と免疫組織化学染色像  
(a) X型コラーゲンのmRNA発現量の定量解析 (n=5, mean±S.D., \*P < 0.05)  
(b) 未処置群0週目(U 0w)のX型コラーゲン局在  
(c) 未処置群4週後(U 4w)のX型コラーゲン局在  
(d) 咬合挙上4週後(T 4w)のX型コラーゲン局在  
FZ:線維層, PZ:増殖細胞層, HZ:肥大軟骨細胞層, B:骨, Ob(矢印):骨芽細胞  
b, c, d: bar 100 μm. 拡大像: bar 50 μm




図4 アルカリ性ホスファターゼ染色

- (a) 未処置群0週目 (U 0w) のアルカリ性ホスファターゼ活性の局在  
 (b) 未処置群4週後 (U 4w) のアルカリ性ホスファターゼ活性の局在  
 (c) 咬合挙上4週後 (T 4w) のアルカリ性ホスファターゼ活性の局在  
 FZ: 線維層, PZ: 増殖細胞層, HZ: 肥大軟骨細胞層, B: 骨, Ob (矢印): 骨芽細胞  
 a, b, c: bar 100  $\mu$ m. 強拡大像: bar 50  $\mu$ m

びに骨髄の細胞では陰性だった。また石灰化軟骨基質と骨基質の境界部に、線状にアルカリ性ホスファターゼ活性の反応を認めた。一方、線維層と増殖細胞層では、活性はみられなかった。

#### 5. オステオポンチンおよびオステオカルシンのmRNA発現

オステオポンチンならびにオステオカルシンのmRNA発現は、咬合挙上群1, 2および3週後では未処置群と比較して有意な変化はみられなかった(図5 a, 6 a)。一方、咬合挙上群4週後では未処置群と比較して発現量が有意に上昇した。

#### 6. オステオポンチンの免疫組織化学的局在

未処置群0週, 4週および咬合挙上群4週の下顎頭軟骨におけるオステオポンチンの免疫組織化学染色像を図5 b~図5 dに示す。未処置群0週, 4週では、下顎頭の

軟骨細胞ならびに軟骨基質ではオステオポンチンの陽性反応はみられなかった(図5 b, c)。また、下顎頭の骨組織に特異的にオステオポンチンの陽性反応が認められ、石灰化軟骨基質に接する骨組織で線状に強い陽性反応がみられた(図5 b, c)。この強い陽性反応は、軟骨小腔周囲の骨基質や骨芽細胞にもみられた。咬合挙上群4週では骨組織に加えて、肥大軟骨細胞層の軟骨細胞でオステオポンチンの陽性反応がみられた(図5 d)。しかし、この反応は線維層や増殖細胞層にはみられなかった。骨基質での陽性反応は骨芽細胞および一部の骨基質で線状に認められた(図5 d)。

#### 7. オステオカルシンの免疫組織化学的局在

未処置群0週, 4週および咬合挙上群4週の下顎頭軟骨におけるオステオカルシンの免疫組織化学染色像を図6 b~図6 dに示す。未処置群0週, 4週では、下顎頭の軟骨細胞ならびに軟骨基質において、オステオカルシン



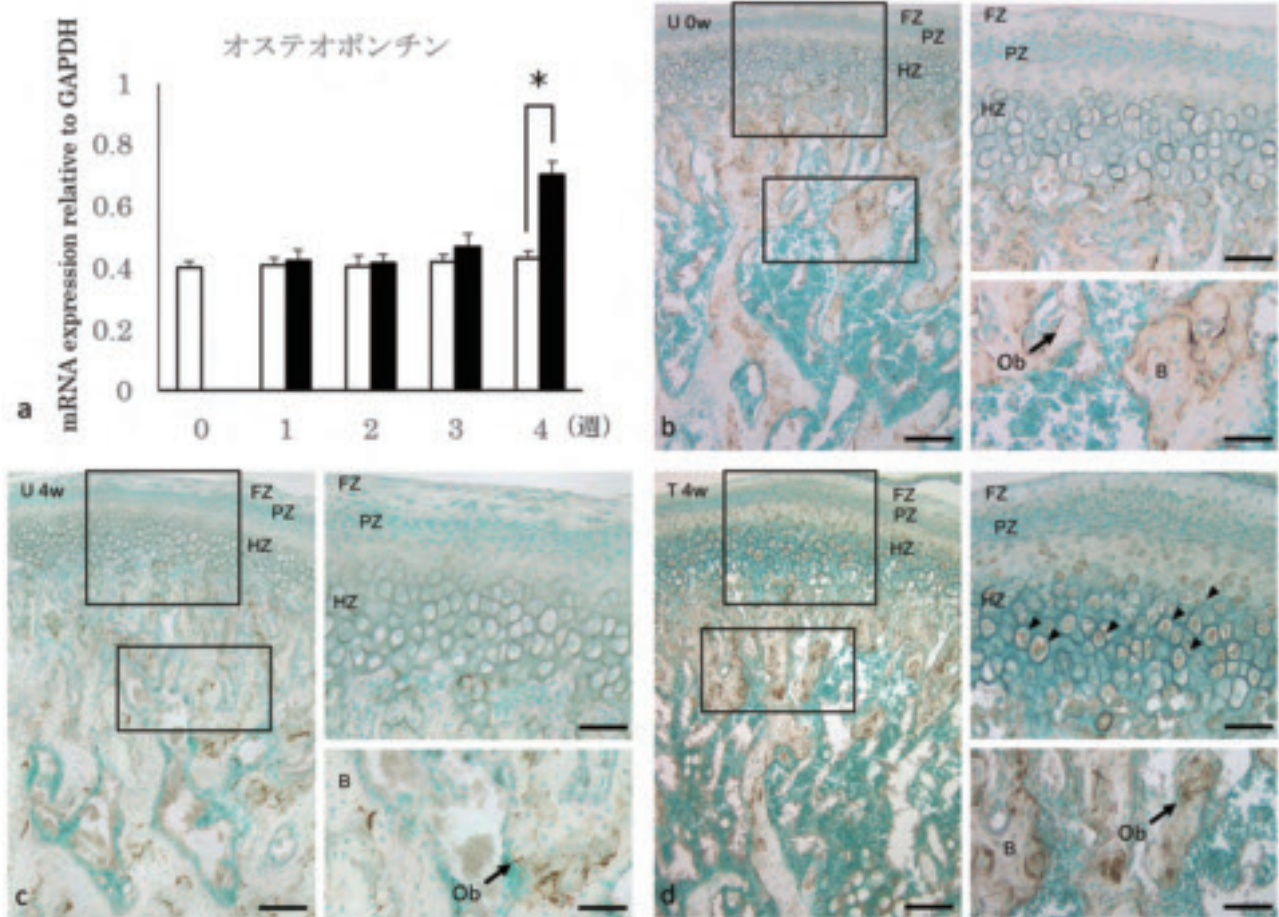


図5 オステオポンチンのmRNA発現と免疫組織化学染色像  
 (a) オステオポンチンのmRNA発現量の定量解析 ( $n=5$ ,  $\text{mean} \pm \text{S.D.}$ ,  $*P < 0.05$ )  
 (b) 未処置群0週目 (U 0w) のオステオポンチン局在  
 (c) 未処置群4週後 (U 4w) のオステオポンチン局在  
 (d) 咬合挙上4週後 (T 4w) のオステオポンチン局在  
 FZ: 線維層, PZ: 増殖細胞層, HZ: 肥大軟骨細胞層, B: 骨, Ob (矢印): 骨芽細胞  
 矢頭: 肥大軟骨細胞  
 b, c, d: bar 100  $\mu\text{m}$ . 強拡大像: bar 50  $\mu\text{m}$

の陽性反応は認められなかった (図6b, c). 下顎頭の骨基質には強い陽性反応が認められたが, 骨髄や軟骨組織では陽性反応はほとんどみられなかった (図6b, c). 一次海綿骨の内部に残存する石灰化軟骨組織でもオステオカルシンの反応は認められなかったが, その軟骨を取り囲む骨基質は陽性反応を示した. また骨表面に配列する骨芽細胞も陽性であった. 咬合挙上群4週のオステオカルシンの免疫局在は, 骨基質や骨芽細胞で強い陽性反応を認めた (図6d). また, 肥大軟骨細胞においても陽性反応がみられた (図6d). 軟骨組織における染色性は, 骨組織に比べて弱く認められた. 一方, この反応は線維層や増殖細胞層ではみられなかった.

## 考 察

顎関節を取り巻く生体力学環境は複雑であり, 圧縮力と牽引力とが複雑に作用し, 領域によって異なる力学環

境を示すため, これを完全に理解することは, 技術的に困難である (Hylander, 1985; Boyd et al., 1990; Kimura, 1990). 本研究では, 切歯部咬合挙上モデルを用い, 顎関節への荷重負荷を行い, 下顎頭の性状を観察した. この実験モデルでは, 関節荷重の増大により, 関節円板後方肥厚部の厚径が増加し, 関節円板における細胞外基質合成の量的変化が生じる (Nakao et al., 2015). また下顎頭の肥大軟骨細胞層に関節荷重が強く作用する (山口ら, 2019). さらに本研究においても, 下顎頭に骨破壊が生じることなく, 基質タンパク質の発現に変化が認められた. 従って, この実験モデルは, 顎関節に荷重負荷を与えた後の生体反応を観察する手法として有用であると考えられる.

X型コラーゲンは肥大軟骨細胞によって合成され, 軟骨内骨化において重要な役割を有することが報告されている (Kwan et al., 1989; Poole & Pidoux, 1989; Schmid



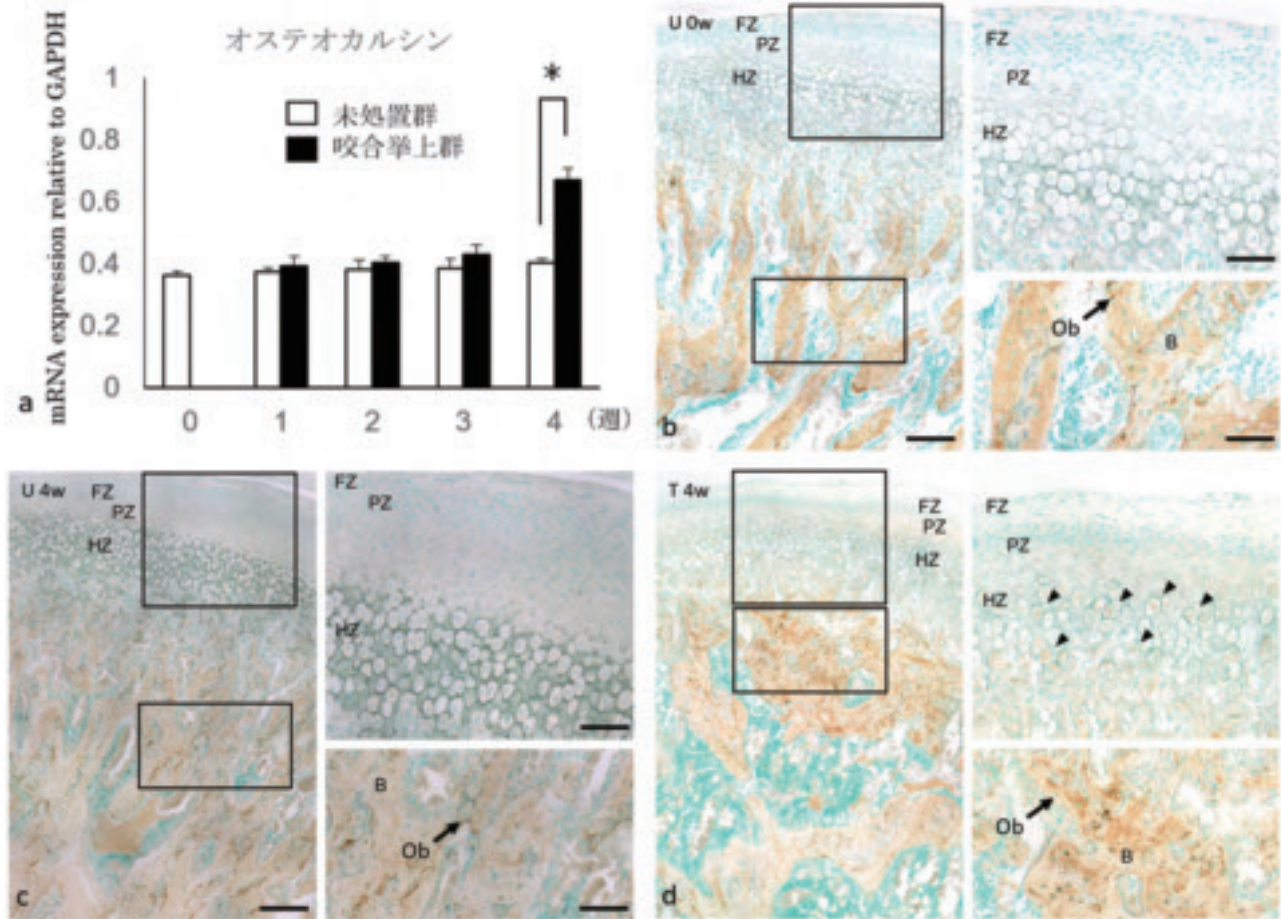


図6 オステオカルシンのmRNA発現と免疫組化染色織像  
 (a) オステオカルシンのmRNA発現量の定量解析 (n = 5, mean±S.D., \*P < 0.05)  
 (b) 未処置群0週目 (U 0w) のオステオカルシンの局在  
 (c) 未処置群4週後 (U 4w) のオステオカルシンの局在  
 (d) 咬合挙上4週後 (T 4w) のオステオカルシンの局在  
 FZ: 線維層, PZ: 増殖細胞層, HZ: 肥大軟骨細胞層, B: 骨, Ob (矢印): 骨芽細胞  
 矢頭: 肥大軟骨細胞  
 b, c, d: bar 100 μm. 強拡大像: bar 50 μm

& Linsenmayer, 1985; Schmid et al., 1990). またアルカリ性ホスファターゼは骨および肥大軟骨細胞層に発現し、石灰化基質形成に関与する (Gaur et al., 2005, 2006; Golub & Boesze-Battaglia, 2007). 本研究では、咬合挙上を4週間行っても、下顎頭の肥大軟骨細胞層でX型コラーゲンの発現や局在に変化はみられなかった (図3). また、アルカリ性ホスファターゼの局在に変化はみられなかった (図4). 一方、ラットに抜歯を行い咬合変化させ、下顎頭に荷重を付与させた研究 (Sasaki, 1998) では、抜歯後24週で肥大軟骨細胞層においてX型コラーゲンの染色性が増加すると報告されている。またラットにハード食を与えることにより関節荷重を増大させた実験では、8週後にアルカリ性ホスファターゼ活性の上昇が認められた (Bouvier, 1987). 従って本研究においては、実験期間が4週間と短期であったため、下顎頭軟骨におけるX型コラーゲン発現およびアルカリ性ホ

スファターゼ活性に変化は認められなかったと考えられる。切歯部咬合挙上モデルを用いて下顎頭軟骨への荷重負荷を増大させても、咬合挙上前から認められるX型コラーゲンとアルカリ性ホスファターゼの局在に対しては、早期では影響が少ないと推察される。

オステオポンチンは、骨、象牙質、セメント質およびこれら硬組織の形成細胞に局在する (Butler, 1985; Denhardt & Noda, 1998). 一方、オステオカルシンは石灰化硬組織とその形成細胞に特異的に局在する (Boivin et al., 1987). さらに石灰化軟骨組織では、肥大軟骨細胞が石灰化する部位に局在することが報告されている (Bronckers et al., 1985; Groot et al., 1986). このように、オステオポンチンやオステオカルシンは主として硬組織に存在し、カルシウムの沈着を制御していると考えられている (Denhardt & Guo, 2000; Hauschka et al., 1989). 本研究では、咬合挙上4週後の下顎頭軟骨にお

いて、オステオポンチンおよびオステオカルシンの発現が未処置群と比較して有意に上昇した。また免疫組織化学的な観察により、咬合挙上4週後の肥大軟骨細胞や軟骨小腔周囲の基質でこれらタンパク質の局在が認められた。過去の研究において、肥大軟骨細胞を*in vitro*で石灰化誘導すると、オステオポンチンとオステオカルシンの発現が上昇することが報告されている (Lian et al., 1993)。子宮内のマウス胎児では、下顎頭の未分化間葉系細胞を培養することにより、骨の表現型を発現すると報告されている (Silbermann et al., 1983; Strauss et al., 1990)。下顎骨は中胚葉起源であり (Hall, 1987)、軟骨細胞が骨関連タンパク質を発現する可能性を示唆されている。下顎頭軟骨は線維層、増殖細胞層、肥大軟骨細胞層で構成されているが (McNamara & Carlson, 1979)、増殖細胞層には未分化間葉系細胞が存在し、骨芽細胞と軟骨細胞への分化能を有している (Strauss et al., 1990)。また下顎頭軟骨は生体力学的环境の変化に対して高い適応能を有するとされているが (Imamura, 1973)、それに最も寄与しているのは未分化間葉系細胞である (Strauss et al., 1990)。従って、下顎頭に関節荷重を負荷すると、機械的刺激により下顎頭軟骨における未分化間葉系細胞が骨様特性を有する肥大軟骨細胞に分化したと考えられる。しかし、これらを確認するには軟骨から骨領域まで対象を拡大し、骨構造の変化も検討していく必要がある。

## 結 論

ラット顎関節に咬合挙上による力学的負荷を加えると、下顎頭においてオステオポンチンとオステオカルシンの発現が上昇することが示された。また、これらの非コラーゲン性タンパク質は肥大軟骨細胞層の軟骨小腔周囲の基質に局在することが明らかになった。従って、咬合挙上の機械的刺激により下顎頭軟骨における未分化間葉系細胞が骨様特性を有する肥大軟骨細胞に分化することが示唆された。

## 謝 辞

本研究の遂行にあたり、オステオポンチン抗体を供与いただきました松本歯科大学の中村浩彰教授に感謝申し上げます。また本研究に際しご指導ご鞭撻を賜りました、東北大学大学院歯学研究科顎口腔矯正学分野の溝口到教授に心より感謝の意を表します。

## 参 考 文 献

Boivin, G., Morel G, Lian J, Dubois P & Meunier P. Ultra-

structural-immunocytochemical evidence of endogenous osteocalcin in osteoblasts, bone matrix and cartilage from neonatal rats. In : Calcium Regulation and Bone Metabolism : Basic and Clinical Aspects, edited by D. V. Cohn, T. J. Martin, and P. J. Meunier. : Elsevier Amsterdam 9 : 427-31, 1987.

Bouvier, M. Variation in alkaline-phosphatase activity with changing load on the mandibular condylar cartilage in the rat. Archives of oral biology, 32, 671-675, 1987.

Boyd RL, Gibbs CH, Mahan PE, Richmond AF & Laskin JL. Temporomandibular joint forces measured at the condyle of Macaca arctoides. Am J Orthod Dentofacial Orthop 97 : 472-479, 1990.

Bronckers ALJJ, Gay S, Dimuzio MT & Butler WT. Immunolocalization of gamma-carboxyglutamic acid containing proteins in developing rat bones. Coll Relat Res 5 : 273-281, 1985

Butler. Immunolocalization of gamma-carboxyglutamic acid containing proteins in developing rat bones. Collagen Related Res. 5 : 273-81, 1985.

Chayanupatkul A, Rabie AB & Hägg U. Temporomandibular response to early and late removal of bite-jumping devices. Eur J Orthod 25 : 465-470, 2003.

Copray, J. C. V. M., Dibbets, J. M. H., & Kantomaa, T. The role of condylar cartilage in the development of the temporomandibular joint. The Angle orthodontist 58 : 369-380, 1988.

Copray JC & Liem RS. Ultrastructural changes associated with weaning in the mandibular condyle of the rat. Acta Anat 134 : 35-47, 1989.

Denhardt D. T., & Noda M. Osteopontin expression and function : role in bone remodeling. Journal of Cellular Biochemistry 72, 92-102, 1998.

Denhardt DT & Guo X. Osteopontin : a protein with diverse functions. Oral Biology & Medicine 11 : 279-303, 2000.

Gaur T, Lengner CJ & Hovhannisyan H. Canonical WNT signaling promotes osteogenesis by directly stimulating Runx2 gene expression. J Biol Chem 280 : 33132-40, 2005.

Gaur T, Rich L & Lengner CJ. Secreted frizzled related protein 1 regulates Wnt signaling for BMP2 induced chondrocyte differentiation. J Cell Physiol 208 : 87-96, 2006.

Golub, E. E., & Boesze-Battaglia, K. The role of alkaline

- phosphatase in mineralization. *Current opinion in Orthopaedics* 18, 444–8, 2007.
- Gorski JP. Acidic phosphoproteins from bone matrix : a structural rationalization of their role in biomineralization. *Calcif Tissue Int* 50 : 391–396, 1992.
- Groot C, Danes K, Blok J, Hoogendijk A & Hauschka V. Light and electron microscopic demonstration of osteocalcin antigenicity in embryonic and adult rat bone. *Bone* 7 : 379–85, 1986.
- Hall B. K. Earliest evidence of cartilage and bone development in embryonic life. *Clinical orthopaedics and related research* 225 : 255–272, 1987.
- Hauschka, P. V., Lian, J. B., Cole, D. E., & Gundberg, C. M. Osteocalcin and matrix Gla protein : vitamin K–dependent proteins in bone. *Physiological reviews* 69 ; 990–1047, 1989.
- Heeley, J. D. Maturation of rat, monkey and human condylar cartilage. *J Dent Res* 64 : 1717, 1985.
- Huang, J., Ballou, L. R., & Hasty, K. A. Cyclic equibiaxial tensile strain induces both anabolic and catabolic responses in articular chondrocytes. *Gene* 404, 101–9, 2007.
- Hylander WL. Mandibular function and temporomandibular joint loading. *Aspects of Temporomandibular Joint Disorders* : 19–35, 1985.
- Imamura M. Cellular responses of condylar cartilage induced by mandibular displacement in rats. *J Stomatol Soc Jpn* 40 : 457–475, 1973.
- Kimura A. Stress analysis of the temporomandibular joint by finite element method. *J Jpn Oral Surg* 36 : 1180–1196, 1990.
- Kwan, A. P., Dickson, I. R., Freemont, A. J., & Grant, M. E. Comparative studies of type X collagen expression in normal and rachitic chicken epiphyseal cartilage. *The Journal of cell biology* 109, 1849–56, 1989.
- Lian, J. B., McKee, M. D., Todd, A. M., & Gerstenfeld, L. C. Induction of bone-related proteins, osteocalcin and osteopontin, and their matrix ultrastructural localization with development of chondrocyte hypertrophy in vitro. *Journal of cellular biochemistry*, 52, 206–19, 1993.
- Lubsen, C. C., Hansson, T. L., Nordström, B. B., & Solberg, W. K. Histomorphometric analysis of cartilage and subchondral bone in mandibular condyles of young human adults at autopsy. *Archives of oral biology* 30 : 129–136, 1985.
- Mao JJ, Rahemtulla F & Scott PG. Proteoglycan expression in the rat temporomandibular joint in response to unilateral bite raise. *J Dent Res* 77 : 1520–1528, 1998.
- McNamara JJ & Carlson DS. Quantitative analysis of temporomandibular joint adaptations to protrusive function. *Am J Orthod* 76 : 593–611, 1979.
- Nakamura, H., Yamada, M., Fukae, M., & Ozawa, H. The localization of CD44 and moesin in osteoclasts after calcitonin administration in mouse tibiae. *Journal of bone and mineral metabolism* 15 ; 184–192, 1997.
- Nakao, Y., Konno–Nagasaka, M., Toriya, N., Arakawa, T., Kashio, H., Takuma, T., & Mizoguchi, I. Proteoglycan expression is influenced by mechanical load in TMJ discs. *Journal of dental research* 94, 93–100, 2015.
- Poole A. R., & Pidoux, I. Immunoelectron microscopic studies of type X collagen in endochondral ossification. *The Journal of cell biology* 109, 2547–54, 1989.
- Rabie AB, Zhao Z, Shen G, Hägg EU, Dr O & Robinson W. Osteogenesis in the glenoid fossa in response to mandibular advancement. *Am J Orthod Dentofacial Orthop* 119 : 390–400, 2001.
- Sasaki N. Immunohistochemical study of rat mandibular condylar cartilage with occlusal alteration caused by teeth extraction. *J Jpn Soc TMJ* 61 : 196–197, 1998.
- Schmid T M & Linsenmayer T F. Immunohistochemical localization of short chain cartilage collagen (type X) in avian tissues. *J Cell Biol* 100 : 598–605, 1985.
- Schmid, T. M., Popp, R. G., & Linsenmayer, T. F. Hypertrophic Cartilage Matrix : Type X Collagen, Supramolecular Assembly, and Calcification a. *Annals of the New York Academy of Sciences* 580, 64–73, 1990.
- Silbermann, M., Lewinson, D., Gonen, H., Lizarbe, M. A., & von der Mark, K. In vitro transformation of chondroprogenitor cells into osteoblasts and the formation of new membrane bone. *The Anatomical Record* : 206. 373–383, 1983.
- Strauss E, Satz P & Wada J. An examination of the crowding hypothesis in epileptic patients who have undergone the carotid amygdal test. *Neuropsychologia* 28 : 1221–1227, 1990.
- Xiong H, Hägg U, Tang GH, Rabie AB & Robinson W. The effect of continuous bite–jumping in adult rats : a morphological study. *Angle Orthod* 74 : 86–92, 2004.
- Young MF, Kerr JM, Ibaraki K, Heegaard AM & Robey PG. Structure, expression, and regulation of the major noncollagenous matrix proteins of bone. *Clin Orthop* 281 :

275-294, 1992.

山口 優, 檜尾 治奈, 中尾 友也, 飯嶋 雅弘. 顎関節荷重が成長期ラット下顎頭軟骨の細胞外基質mRNA発現に及ぼす影響. 北海道医療大学歯学雑誌38(1): 10-20, 2019.



尾立 卓弥

北海道医療大学歯学部口腔構造・機能発育学系歯科矯正学分野 任期制助手

平成26年3月 北海道大学歯学部 卒業

平成31年3月 北海道医療大学歯学部歯学研究科博士課程 修了

平成31年4月 北海道医療大学歯科矯正学分野 任期制助手



〔原著〕

## マイクロCTを用いた歯内歯の三次元形態解析

建部 廣明<sup>1)</sup>, 秋月 一城<sup>2)</sup>, 藤田 景子<sup>2)</sup>, Nazmus Shalehin<sup>1)</sup>,  
川村 尚彦<sup>3)</sup>, 細矢 明宏<sup>1)</sup>, 中山 英二<sup>4)</sup>, 入江 一元<sup>5)</sup>北海道医療大学 歯学部 口腔構造・機能発育学系 組織学分野<sup>1)</sup>  
松田整形外科記念病院 歯科口腔外科<sup>2)</sup>  
北海道医療大学 歯学部 口腔構造・機能発育学系 歯科矯正学分野<sup>3)</sup>  
北海道医療大学 生体機能・病態学系 歯科放射線学分野<sup>4)</sup>  
北海道医療大学 歯学部 口腔構造・機能発育学系 解剖学分野<sup>5)</sup>Three-dimensional morphological analysis of Dens invaginatus  
using micro CTHiroaki TAKEBE<sup>1)</sup>, Kazuki AKIZUKI<sup>2)</sup>, Keiko FUJITA<sup>2)</sup>, Nazmus SHALEHIN<sup>1)</sup>, Naohiko KAWAMURA<sup>3)</sup>,  
Akihiro HOSOYA<sup>1)</sup>, Eiji NAKAYAMA<sup>4)</sup>, Kazuharu IRIE<sup>5)</sup>Division of Histology, Department of Oral Growth and Development, School of Dentistry, Health Sciences University of Hokkaido<sup>1)</sup>  
Division of Dentistry and Oral Surgery, Matsuda Orthopedic Memorial Hospital<sup>2)</sup>  
Division of Orthodontics and Dentofacial Orthopedics, Department of Oral Growth and Development,  
School of Dentistry, Health Sciences University of Hokkaido<sup>3)</sup>  
Division of Oral and Maxillofacial Radiology, Department of Human Biology and Pathophysiology,  
School of Dentistry, Health Sciences University of Hokkaido<sup>4)</sup>  
Division of Anatomy, Department of Oral Growth and Development, School of Dentistry, Health Sciences University of Hokkaido<sup>5)</sup>

Key words : 歯内歯, 医科用CT, マイクロCT

## Abstract

Dens invaginatus is a type of teeth abnormality in which the enamel of the crown invades the area of pulp. Dens invaginatus is asymptomatic and often discovered by accident on intraoral radiograph. However, the intraoral radiograph of the Dens invaginatus is often overlooked because it is unclear due to the overlap of the invaded part and the lingual nodule. In recent years, nondestructive three-dimensional (3D) observation of samples has been made possible by computed tomography (CT) technology. CT has been applied in the morphological analysis of complex root canal morphology and abnormal morphology of teeth. However, there has been few report that had analyzed the morphology of Dens invaginatus by using micro CT. Therefore, in this study, we performed 3D morphological analysis of Dens in-

vaginatus by using a micro CT device (CT imaging). Images obtained by CT imaging were constructed in 3D form by using image processing software. Thereafter, we performed a morphological analysis of these images. The continuous ingrowth of enamel in the crown beyond the cement-enamel junction was confirmed by the reconstructed 3D image, and the tooth that we used for analysis confirmed the presence of Dens invaginatus. Moreover, the invaginated part was narrow and branched into two parts. It is presumed that the micro CT setting used in this study was effective in diagnosing Dens invaginatus and understanding the structure of the Dens invaginatus because of the small voxel size and the high resolution of the 3D image.

## 緒 言

歯内歯は、歯冠の一部が歯髓腔に向かって陥入した歯

の形態異常で、1855年に初めて報告された (Poyton & Morgan, 1966). 歯内歯の縦断標本を観察すると1つの歯の中に小さな歯が埋め込まれたように観察されるた

め、「歯内歯」とよばれている(赤井ら, 2017)。しかし実際の形態は、舌側の歯冠部から連続したエナメル質が歯髓腔内に大きく陥入しており、陥入歯とよばれることもある(平林ら, 1996)。陥入の深さが、軽度な症例では盲孔とよばれる裂溝状の形態から強度なものでは陥入部が歯根を貫通し、歯周組織へと開口するものまで様々である(平林ら, 1996)。また、陥入部によって2つに分断された歯髓は陥入部の両側に圧平され狭小である。また、根尖部では広い歯髓腔がみられ、歯髓腔全体ではV字形を呈する。歯内歯の出現率は約0.04~10%と報告されているが、各研究者による定義や計測法の違いから出現率にばらつきがみられる(平林ら, 1996; 小平ら, 2008)。しかし、総じて歯内歯の好発部位は、上顎側切歯が最も多く、小臼歯、大臼歯、下顎歯は稀である(小野寺, 1971; 平林ら, 1996; 小平ら, 2008; 吉岡, 堀江, 2017)。歯内歯の成因は、炎症、外傷およびエナメル質形成前に内エナメル上皮の一部が歯乳頭内に侵入、増殖したためであることが報告されているが、詳細は解明されていない(Hülsmann, 1997; Gallacher et al., 2016)。歯内歯は、う蝕、歯髓炎および、歯周炎を引き起こすリスクが高く、一旦炎症を起こすと、その複雑な形態故に治療が困難であることが報告されている(平林ら, 1996; Hülsmann, 1997; Alani & Bishop, 2008)。歯内歯そのものは、無症状であること、また口内法エックス線像で陥入部が舌側結節と重複し不鮮明であることから、見落とされがちで、発見されるのは偶然によることが多い(平林ら, 1996; Hülsmann, 1997)。

近年、コンピュータ断層撮影法(CT)や歯科用cone beam CT(CBCT)によって三次元的観察が可能になったことから、口腔インプラント、口腔外科、歯科矯正等多くの分野で応用されている(Suwa & Kono, 2005; Robinson et al., 2012; Karatas & Toy, 2014)。また最近では、試料を損傷することなく内部の複雑な根管形態や形態異常歯を分析できることからマイクロCTが応用されている(田中ら, 2007; Karatas & Toy, 2014; 天野, 勝海, 2014)。これまでマイクロCTを用いた歯内歯の形態分析の報告はほとんどない。そこで本研究では、歯科臨床現場で遭遇した形態異常歯の鑑別とその形態を明らかにする目的で、治療途中で抜去した歯内歯の形態を三次元的に解析した。

### 材料および方法

患歯は、36歳男性の上顎左側側切歯とした。2013年に他院にて上顎左側側切歯が慢性根尖性歯周炎と診断され、無処置にて経過観察を行った。その後、2019年に当

院を受診した。口腔内診査により上顎左側前歯部唇側歯肉の腫脹ならびに瘻孔を認めた。患歯は打診痛(±)、動揺度3度、電気歯髓診(-)を示した。パノラマエックス線、口内法エックス線画像所見より、患歯の歯根肥大および、根尖部に透過像を認め、患歯中央部に歯牙様構造物を認めた(図1a, b)。患歯を含む頭部を医科用CT装置(Aquilion Lightning, キヤノンメディカルシステムズ)を用いて撮像した(管電圧: 120kVp, 管電流: 200 $\mu$ A, ボクセルサイズ: 500 $\mu$ m)。水平断、唇舌断の医科用CT画像所見では、患歯根尖部周囲に透過像および、頬側皮質骨の実質欠損を認めた(図1c, d)。患歯の歯髓腔を唇舌側方向の断面で観察すると、歯冠付近では、圧平され、唇舌方向に2箇所に分岐した歯髓腔を示し、根尖部では大きな歯髓腔を認めた(図1d)。患歯の水平断面および、近遠心方向の断面の医科用CT画像所見では中央部にエナメル質に囲まれた腔が2箇所みられ、歯内歯を疑う所見を示した(図1e, f)。しかし、歯冠部表面のエナメル質と患歯中央部のエナメル質との連続性が不明瞭であったため歯内歯の鑑別には至らなかった。患歯の抜去後、歯冠および歯根の外形を肉眼的に観察した。その後、患歯を水洗後、試料台に固定し、マイクロCT装置(inspeXio SMX-225CT, 島津)を用いて、連続的な断層撮影を行った(管電圧: 180kVp, 管電流: 70 $\mu$ A, ボクセルサイズ: 17 $\mu$ m)。CT撮像によって得られた画像は、画像処理ソフト(Osiris, Pixmeo)により三次元構築し、形態解析を行った。

### 結 果

抜去した患歯は栓状歯の形態を示し、冠状断によるマイクロCT画像所見では切縁部でレジン充填を認めた(図2a, e; 矢頭)。レジン充填部と陥入部との交通を認めたことから、レジン充填相当部のエナメル質に陥入開始部が存在したことが推察される(図2e; 矢頭, 矢印)。また、患歯歯根の遠心中央部では陥入部と交通した実質欠損が認められた(図2b, c; 矢印)。矢状断では歯冠上部で唇舌方向に歯髓が分岐し、下部では大きな歯髓腔がみられた(図2d; 矢印)。冠状断では歯冠部のエナメル質が連続した陥入が、エナメルセメント境を超えて認められたことから、患歯が歯内歯であることが鑑別された(図2e; 矢印)。冠状断および、水平断のマイクロCT画像所見から、陥入部は歯冠中央部付近で近心、遠心方向の2つに分岐し、いずれも嚢状を示した(図2e, f; \*)。



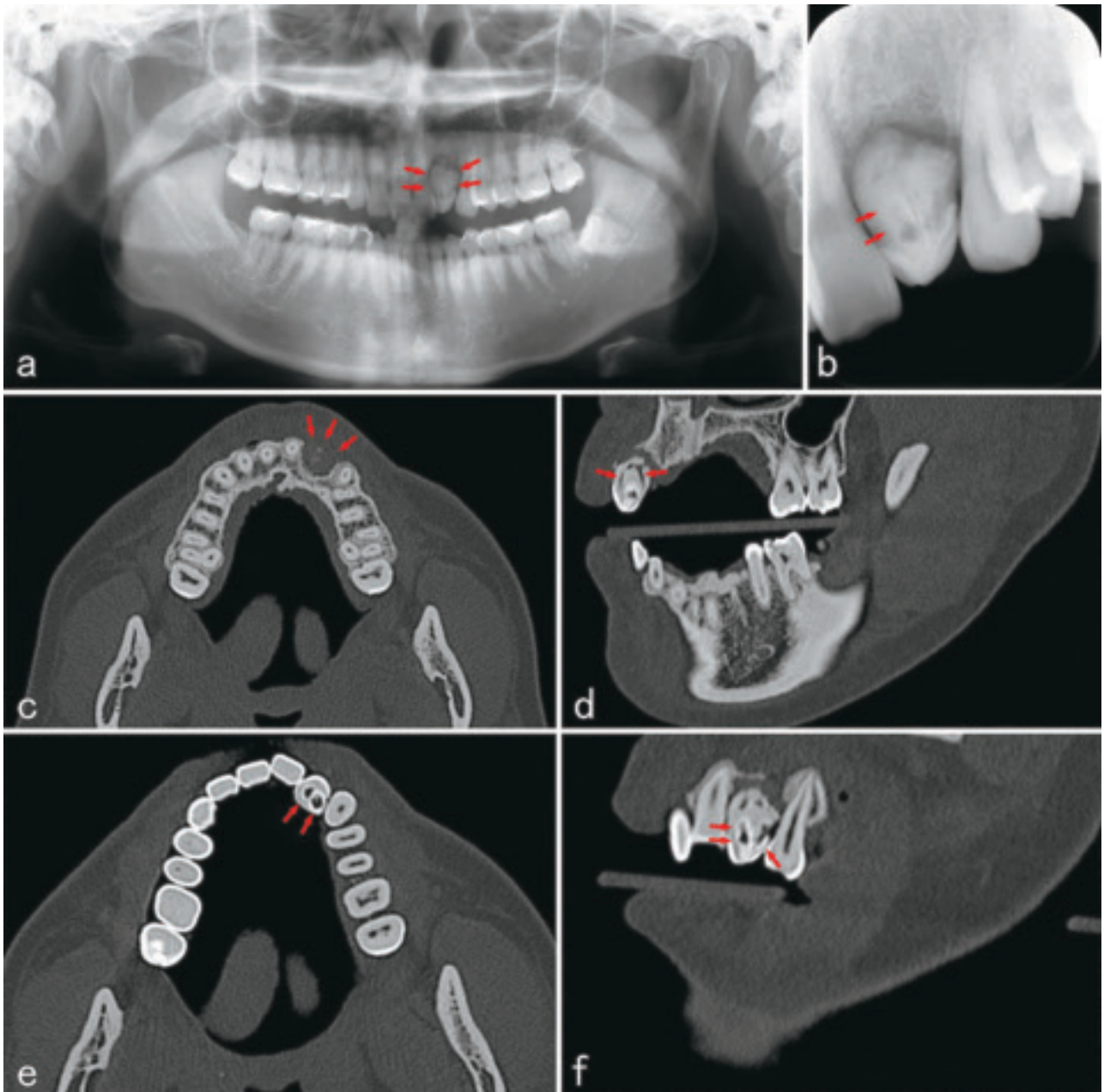


図1 患者のエックス線画像 (a, b) および、医科用CT画像 (c, e: 水平断, d: 唇舌側方向の断面, f: 近遠心方向の断面)  
 (a) 歯根肥大および患歯周囲に透過像を認める (矢印). (b) 患歯中央部にはエナメル質様構造物を認める (矢印). (c) 患歯歯根周囲の歯槽骨欠損像を認める (矢印). (d) 唇側舌側の2方向に分岐する歯髓腔を認める (矢印). (e, f) 歯内部にエナメル質に囲まれた腔を2箇所認める (矢印).

## 考 察

歯内歯は陥入の程度によって3つの型に分類されている (Oehlers, 1957). 第1型は陥入が歯冠部に局限している場合, 第2型は, 陥入がその歯牙の外側のセメント-エナメル境を越えて歯根の中にまで延長し, 最深部が盲端で終わっている場合, 第3型は陥入が歯根を貫通し, 根側または根端部の歯根膜と交通している場合である. 本研究で用いた歯内歯は陥入部がセメント-エナメル境を越えていたことから, 歯内歯分類の第2型に分類

される (図2e). 第3型では, 陥入部が歯根膜と交通していることから, 歯周組織および歯髓が病的な状態に陥る原因となる (Alani & Bishop, 2008; Gallacher et al., 2016). 1957年にOehlersによって報告された歯内歯の分類は, 口内法エックス線写真と歯内歯の脱灰標本を基に作成されている (Oehlers, 1957). 本研究では, 陥入部が細く, さらに2つに分岐していたため, 口内法エックス線画像所見では, 歯内歯の鑑別は困難であったことが考えられる. 近年では, CTや歯科用CBCTを用いた歯内歯の3次元的な形態解析が多く報告されている (Alani

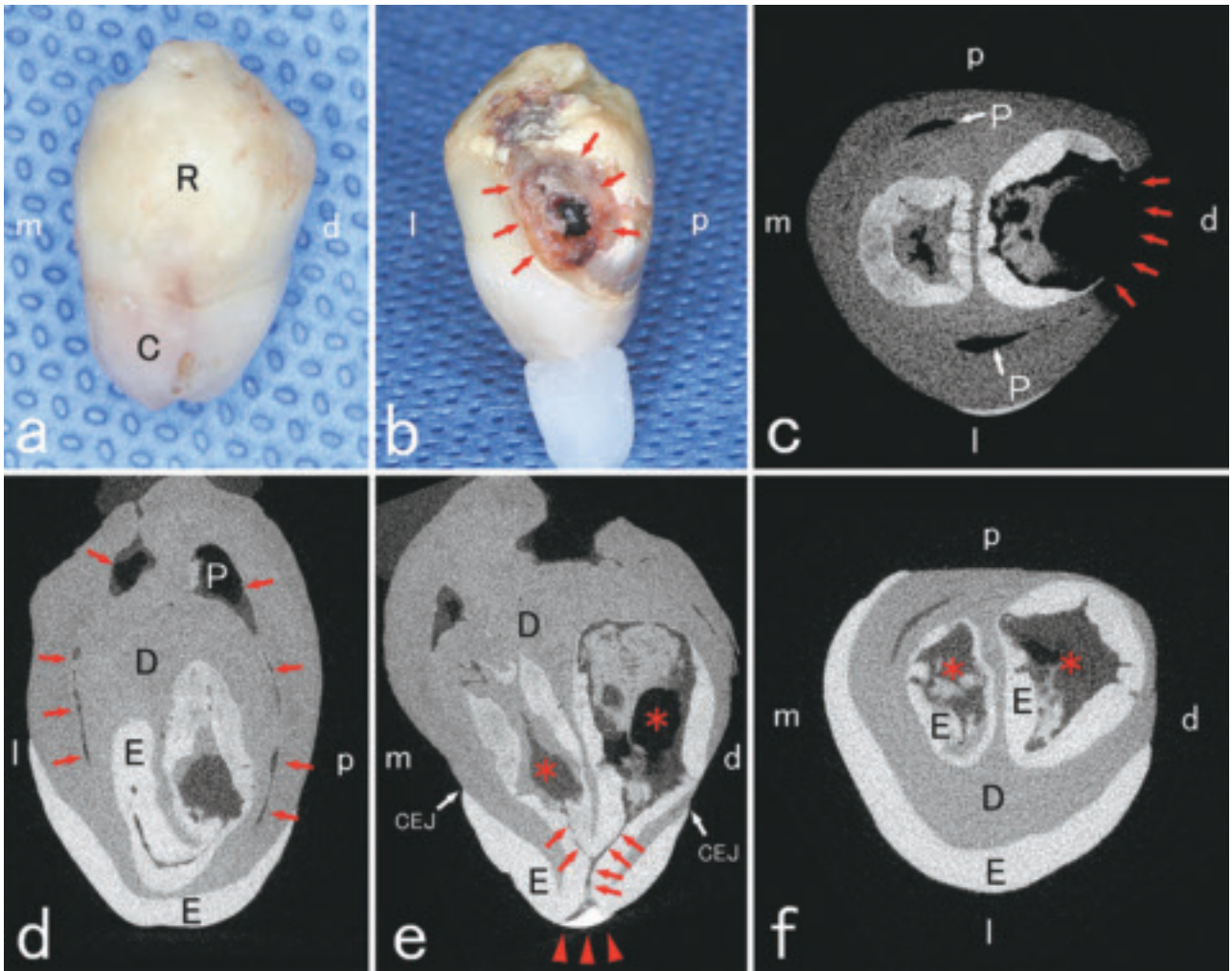


図2 患歯の肉眼写真 (a; 唇側面観, b; 遠心面観) および、マイクロCT画像 (c, f; 水平断, d; 矢状断, e; 冠状断) (a, b) 栓状歯の形態を示す。歯根中央部に実質欠損を認める (矢印)。 (c) 実質欠損は陥入部と交通する (矢印)。 (d) 唇側と舌側に圧平された歯髓腔を認める (矢印)。 (e) 陥入部上部にレジン充填が認められ (矢頭), 歯冠部のエナメル質と連続する陥入部は近遠心的に分岐し, 嚢状を示す (矢印, \*)。 (f) エナメル質で囲まれる近遠心方向に存在する陥入部を示す (\*). C; 歯冠, R; 歯根, E; エナメル質, D; 象牙質, P; 歯髓腔, CEJ; セメント-エナメル境, m; 近心側, d; 遠心側, l; 唇側, p; 口蓋側。

& Bishop, 2008; 小平ら, 2008; 天野, 勝海, 2014; Rajasekharan et al., 2014; 吉岡, 堀江, 2017; Zhang & Wei, 2017). しかし, 本研究で用いた歯内歯は, 医科用CTで陥入部の詳細な構造を示すことは困難であった。理由として, 陥入部が細く, 分岐した陥入部同士が近接していたことが考えられる。これまでの医科用CTを用いた報告では, 歯内歯の陥入部が大きく, 形態解析が容易であったと推察される (小野寺, 1971; Alani & Bishop, 2008; Reddy et al., 2008; MiShra et al., 2012). 一方, マイクロCT画像では, 歯冠部のエナメル質が陥入部と連続している様子や陥入部が2つに分岐する所見が得られた。これは, 本研究で用いたマイクロCTのボクセルサイズの設定が医科用CTと比べて小さく, 撮像範囲の解像度が高いためと推察される。歯科用CBCTを用いた歯内歯の形態解析の報告では, ボクセルサイズの設

定が $100\sim 200\mu\text{m}$ である (MiShra et al., 2012; Rajasekharan et al., 2014). 本研究で用いた医科用CTのボクセルサイズは $100\mu\text{m}$ まで設定変更が可能であった。従って, 歯科臨床現場で歯内歯の鑑別と形態解析を行うためには, ボクセルサイズを $100\mu\text{m}$ 程度に設定した医科用CTまたは, 歯科用CBCTの応用が望ましいことが考察される。

## 謝 辞

本研究の遂行にあたり, 歯内歯の形態解析実施にご協力を賜りました北海道立総合研究機構の板橋孝至様に心から感謝申し上げます。


## 利益相反

本研究において, 開示すべき利益相反はない。



## 文 献

- 赤井三千男：歯の異常．歯の解剖学入門，医歯薬出版：2017，142-143.
- Alani A & Bishop K. Dens invaginatus. Part 1 : classification, prevalence and aetiology. *Int Endod J* 41 : 1123-1136, 2008.
- 天野亮子, 勝海一郎. マイクロCTによる上顎側切歯根管形態の分析. *日歯保誌* 57 : 398-406, 2014.
- Gallacher A, Ali R & Bhakta S. Dens invaginatus : diagnosis and management strategies. *Br Dent J* 221 : 383, 2016.
- 平林正道, 長谷 徹, 鈴木二郎, 千枝桂子, 出口眞二. 陥入歯の出現率に関する検討. *神奈川歯学* 31 : 203-209, 1996.
- Hülsmann M. Dens invaginatus : aetiology, classification, prevalence, diagnosis, and treatment considerations. *Int Endod J* 30 : 79-90, 1997.
- Karatas OH & Toy E. Three-dimensional imaging techniques : A literature review. *Eur. J. Dent* 8 : 132-140, 2014.
- 小平裕恵, 本強矢直子, 藤橋あすか, 井出正道, 大野紘八郎, 朝田芳信. 下顎第二小臼歯にみられた歯内歯の歯内療法. *小児歯誌* 46 : 360-366, 2008.
- MiShra S, MiShra L & Sahoo SR. A Type III dens invaginatus with unusual helical CT and histologic findings : a case report. *JCDR* 6 : 1606-1609, 2012.
- Oehlers. Dens invaginatus (dilated composite odontome) : I. Variations of the invagination process and associated anterior crown forms. *Oral Surg Oral Med Oral Pathol* 10 : 1204-1218, 1957.
- 小野寺章. 歯内歯の病理組織学的研究. *歯基礎医会誌* 13 : 428-464, 1971.
- Poyton HG & Morgan GA. Dens in dente. *Dent Radiogr Photogr* 39 : 27-33, 1966.
- Rajasekharan S, Martens L, Vanhove C & Aps J. In vitro analysis of extracted dens invaginatus using various radiographic imaging techniques. *Eur J Paediatr Dent* 15 : 265-270, 2014.
- Ranganathan J, Rangarajan Sundaresan MK & Ramasamy S. Management of oehler's type III dens invaginatus using cone beam computed tomography. *Case Rep Dent* 2016 : 1-6, 2016.
- Reddy YP, Karpagavinayagam K & Subbarao C. Management of dens invaginatus diagnosed by spiral computed tomography : a case report. *J. Endod* 34 : 1138-42, 2008.
- Robinson JP, Lumley PJ, Claridge E, Cooper P, Grover LM, Williams R & Walmsley A. An analytical Micro CT methodology for quantifying inorganic dentine debris following internal tooth preparation. *J DENT* 40 : 999-1005, 2012.
- Suwa G & Kono RT. A micro-CT based study of linear enamel thickness in the mesial cusp section of human molars : reevaluation of methodology and assessment of within-tooth, serial, and individual variation. *ANTHRO-POL SCI* 113 : 273-289, 2005.
- 田中幹久, 新井恭子, 北島佳代子, 五十嵐勝, 川崎孝一. マイクロCTを用いたヒト下顎大白歯槌状根根分岐部髓室床副根管の観察. *日歯保誌* 50 : 530-538, 2007.
- 吉岡隆知, 堀江彰久. 複数の陥入歯を有する症例. *歯内療誌* 38 : 99-106, 2017.
- Zhang P & Wei X. Combined therapy for a rare case of type III dens invaginatus in a mandibular central incisor with a periapical lesion : a case report. *J Endod* 43 : 1378-1382, 2017.



建部 廣明

北海道医療大学 歯学部 口腔構造・機能発育学系 組織学分野

平成19年3月 北海道医療大学歯学部卒業

平成20年3月 北海道医療大学歯科内科クリニック歯科医師臨床研修科修了

平成24年3月 北海道医療大学大学院歯学研究科博士過程修了

平成24年4月 北海道医療大学歯学部任期制助手 (口腔機能修復・再建学系クラウンブリッジ・インプラント補綴学分野)

平成26年4月 同助教 (口腔構造・機能発育学系組織学分野)

現在に至る。



〔原著〕

## 公益社団法人日本口腔インプラント学会口腔インプラント専門医の ウェブサイト広告表記率における九州地区と東北・北海道地区との比較

山中 大寛<sup>1),2)</sup>, 石川 昌洋<sup>3),4)</sup>, 三上 進<sup>1),3)</sup>, 山田 哲郎<sup>1),3)</sup>, 久原 啓資<sup>3),4)</sup>, 山口 摂崇<sup>1),3)</sup>, 仲西 和代<sup>1),3)</sup>,  
舞田 健夫<sup>5)</sup>, 井田 有亮<sup>6)</sup>, 仲西 康裕<sup>1),3)</sup>, 廣瀬 由紀人<sup>1),3)</sup>, 越智 守生<sup>1),3)</sup>

- 1) 北海道医療大学歯学部口腔機能修復・再建学系クラウンブリッジ・インプラント補綴学分野
- 2) 北海道医療大学歯科クリニック 歯科医師臨床研修科
- 3) 北海道医療大学歯科クリニック口腔インプラント科
- 4) 北海道医療大学歯学部生体機能・病態学系顎顔面口腔外科学分野
- 5) 北海道医療大学歯学部口腔機能修復・再建学系高度先進補綴学分野
- 6) 東京大学大学院医学系研究科高度医療経営人材育成プログラム

## Comparison between the publishing rate of “dental implant–specialists” certificated by the Japanese Society of Oral Implantology in Kyushu and Tohoku–Hokkaido branch.

Masahiro YAMANAKA<sup>1),2)</sup>, Masahiro ISHIKAWA<sup>3),4)</sup>, Susumu MIKAMI<sup>1),3)</sup>, Tetsuro YAMADA<sup>1),3)</sup>,  
Keisuke KUHARA<sup>3),4)</sup>, Kanetaka YAMAGUCHI<sup>1),3)</sup>, Kazuyo NAKANISHI<sup>1),3)</sup>, Takeo MAIDA<sup>5)</sup>, Yusuke IDA<sup>6)</sup>,  
Yasuhiro NAKANISHI<sup>1),3)</sup>, Yukito HIROSE<sup>1),3)</sup>, Morio OCHI<sup>1),3)</sup>

- 1) Division of Fixed Prosthodontics and Oral Implantology, Department of Oral Rehabilitation,  
School of Dentistry, Health Sciences University of Hokkaido
- 2) Clinical Department of Dentist Clinical Training, Health Sciences University of Hokkaido
- 3) Clinical Department of Implant Dentistry, Health Sciences University of Hokkaido
- 4) Division of Oral and Maxillofacial Surgery, Department of Human Biology and Pathophysiology,  
School of Dentistry, Health Sciences University of Hokkaido
- 5) Division of Advanced Prosthodontics, Department of Oral Rehabilitation,  
School of Dentistry, Health Sciences University of Hokkaido
- 6) Healthcare Management Program, Graduate School of Medicine, The University of Tokyo

**Key words** : インプラント, 口腔インプラント専門医, 広告表記, ウェブサイト

### Abstract

Publication of medical advertisements stating the term “dental implant–specialists” in writing is prohibited on websites in Japan except in the cases that are recognized in medical advertising guidelines. However, some dentists have brushed away the guidelines and publish medical advertisements stating “dental implant–specialists” on their own homepages.

The purpose of this study was to evaluate the correlation between published medical advertisements writing “dental implant–specialists” and dental care organizations in order to compare the Kyushu branch and Tohoku–Hokkaido branch, where there are similar estimated numbers of pa-

tients.

We searched for the number of websites with published medical advertisements writing “dental implant–specialists” by using Google and calculated the published ratio. Then, we also searched dental care organizations to know the number of dental implant–specialists, the population by prefecture, the number of dental clinics per 100,000 population, public medical expenses, and the dental clinic consultation rate per 100,000 population in official statistics in Japan. We estimated the correlation between the published ratio of “dental implant–specialists” and variables about dental care organizations by the Spearman  $\rho$  coefficient.

In the Kyushu branch, the published ratio of “dental implant–specialists” showed a correlation with the number of dental implant–specialists (university dentists) ( $p : -0.862, p = 0.006$ ), the number of dental clinics per 100,000 population ( $p : -0.857, p = 0.007$ ), public medical expenses (Municipal National Health Insurance per person) ( $p : -0.833, p = 0.010$ ), age–adjusted public medical expenses (Municipal National Health Insurance) ( $p : -0.810, p = 0.015$ ), and public medical expenses (sum of Municipal National Health Insurance and Medical insurance for the elderly) ( $p : -0.738,$

$p = 0.037$ ). In the Tohoku and Hokkaido branch, the published ratio of “dental implant–specialists” showed a correlation with public medical expenses (Municipal National Health Insurance per person) ( $p : 0.764, p = 0.046$ ).

Although there are some limits in our research, we suggest that regional characteristics such as distribution of social economic structures may affect the published ratio of “dental implant–specialists” on websites in Kyushu and Tohoku–Hokkaido.

## 緒 言

近年、患者自身がウェブサイト上で医療機関の情報を検索し、その情報をもとに受診するか否かを判断することが一般的になりつつある（独立行政法人 国民生活センター、2011）。美容医療において、ウェブサイト上の内容と実際の診療内容との差異が原因で、患者と医療機関の間でトラブルが発生し、社会問題化している（独立行政法人 国民生活センター、2020）。口腔インプラントに関する相談も例外ではなく、同様にトラブルに発展した事例が2006年度以降の5年間で343件報告されている（独立行政法人 国民生活センター、2011）。

こうした事例に対応すべく、厚生労働省は平成14年4月1日より医師や歯科医師の専門性に関する資格を広告できるようにした。現在、歯科医師が広告できる専門医として認められているのは、「口腔外科専門医」「歯周病専門医」「歯科麻酔専門医」「歯科放射線専門医」「小児歯科専門医」の5つであり、公益社団法人口腔インプラント学会口腔インプラント専門医（以下、口腔インプラント専門医）は広告表記が認可されていない。

一方で、歯科医療は従前より専門性が増している。歯科の専門医制度の更なる発展のために、各学会・団体等によって専門医や認定医、指導医等の広告表記について議論されている（日本歯科専門医機構 2019）。平成30年8月版ガイドラインQ&A, A3–5によると、「認定医や指導医などについて、患者等が自ら求めて入手する情報を表示するウェブサイトなどについては、広告可能事項の限定解除要件を満たした場合には、広告可能事項の限定を解除可能です。」とされている。

そのため、現段階で認められていない広告表記や広告可能事項の限定解除要件を満たしていない広告表記は、患者がウェブサイト上の情報を誤認する一因になり、既存の各学会が認定する専門医、認定医、指導医等の信頼性を損なう恐れがある。ガイドラインに則った適正な広

告表記を行うべきであるが、広告表記は各歯科医師の裁量によって行われており、広告表記の実態は知られていない。口腔インプラント専門医の広告表記の実態を調査したものは、東北・北海道地区での調査のみ（石川ら、2019）である。また、広告表記に歯科医療体制等の地域特性が影響しているかを調べた研究は、渉猟し得た範囲では見当たらず、知見の集積が必要な研究領域である。

そこで本研究では、口腔インプラント専門医のウェブサイト広告表記と歯科医療体制との相関関係を調査することで、ウェブサイト広告表記に係る歯科医療体制の地域特性を比較検討することを目的とした。

## 材料と方法

本研究は公的統計を用いた横断研究である。平成29年度県外医療機関からの推計患者数において、九州地区では0.23人、東北・北海道地区では0.24人であった（厚生労働省：平成29年度患者調査下巻第4表推計患者数）。このことから、両地域における歯科医療広告対象患者数が同等規模と判断し、九州地区および東北・北海道地区を調査対象として選定した。

九州地区および東北・北海道地区の口腔インプラント専門医が管理または勤務する医療機関のウェブサイトにおいて「口腔インプラント学会専門医」広告表記の有無をインターネット検索で調査した。検索エンジンはGoogleを使用し、先行研究（石川ら、2019）と同じ検索式を用いた。検索式は公益社団法人日本口腔インプラント学会（以下、日本口腔インプラント学会）に記載のある医療機関名とその所在する道県名を組み合わせたものである。検索は1名の調査者（歯科医師、臨床経験年数1年、代表研究者）が行い、調査期間は2019年12月1日から2020年4月15日までとした。

包含基準は、口腔インプラント学会専門医が所属する歯科医療機関のうち、日本口腔インプラント学会ホーム



ページに記載のある医療機関のウェブサイトのみにとした。除外基準は日本口腔インプラント学会ホームページに記載のある医療機関のうち、キュレーションサイト(まとめサイト)やウェブログ(ブログ)、医療機関自身が管理運営にかかわっていないと推察されるウェブサイト、既に閉業している医療機関、移転元の医療機関、大学の研究室とした。

上記の包含基準を満たしたウェブサイト内において、当該歯科医師の紹介、プロフィール、経歴の中に「口腔インプラント専門医」、またそれに類する語として「日本口腔インプラント学会専門医」「日本口腔インプラント学会認定医」等の表記が含まれるかを調査した。この広告表記があるウェブサイト数から広告表記率(専門医を広告表記しているウェブサイト数を各県の口腔インプラント専門医歯科医師数で除したものを)を算出した。

この広告表記率と歯科医療供給体制に関連する項目の相関関係を調べることで、広告表記率に係る九州地区と東北・北海道地区の地域特性を比較した。歯科医療供給体制に関連する項目は口腔インプラント専門医数、道県別人口数、人口10万対歯科診療所数、医療費、人口10万対歯科医療受療率とした。統計解析はSpearmanの $\rho$ 係数を用いて比較した。有意水準は5%以下とした。なお、統計処理は、統計ソフトIBM SPSS Statistics<sup>®</sup>(version 26.0, IBM Corporation, Somers, NY)を使用した。

## 結 果

九州地区の歯科医師数は12,402名で、日本口腔インプラント学会の会員数は1,913名(2019年11月末日現在)であった。そのうち口腔インプラント専門医取得歯科医師数は147名(7.7%)(2019年12月1日現在,日本口腔インプラント学会事務局調べ)であった。九州地区の検索の結果、95件のウェブサイトが抽出され、このうち72件で「口腔インプラント専門医」またはそれに類する語を

認めた。なお、専門医を取得しており、日本口腔インプラント学会ホームページ上に記載のある有資格者77名で広告表記を認めた。つまり、九州地区の口腔インプラント学会専門医のうち、52.3%の口腔インプラント専門医が広告表記を行っていた。日本口腔インプラント学会によると、専門医取得歯科医師数が最も多いのは福岡県で54名であった。広告表記率が最も高かったのは大分県(90.0%)で、広告表記率が最も低かったのは長崎県(30.8%)であった。なお、除外基準に該当したウェブサイト数は全体で14件であった(Table 1)。

一方、東北・北海道地区の歯科医師数は10,767名で、日本口腔インプラント学会の会員数は1,453名(2019年11月末日現在)であった。そのうち口腔インプラント専門医取得歯科医師数は140名(2019年12月1日現在)であった。東北・北海道地区の口腔インプラント学会専門医のうち45.7%の口腔インプラント専門医が広告表記を行っていた。

東北・北海道地区では94件のウェブサイトが抽出された。専門医取得歯科医師数が一番多いのは北海道(78名)であった。広告表記率が最も高かったのは秋田県(90.0%)で、広告表記率が最も低かったのは青森県および福島県(33.3%)であった(Table 2)。

九州地区では勤務形態による広告表記率の県差が認められたが、東北・北海道地区では広告表記率の道県差は認められなかった。

九州地区において広告表記率と相関関係を示した歯科医療供給体制項目は口腔インプラント専門医数(大学関係者)(相関係数:  $-0.862$ ,  $p=0.006$ ), 人口10万対歯科診療所数(相関係数:  $-0.857$ ,  $p=0.007$ ), 市町村国民健康保険1人当たり実績医療費(相関係数:  $-0.833$ ,  $p=0.010$ ), 年齢調整後市町村国民健康保険実績医療費(相関係数:  $-0.810$ ,  $p=0.015$ ), 年齢調整后市町村国民健康保険+後期高齢者医療制度実績医療費(相関係

Table 1 九州地区における口腔インプラント専門医数と広告表記率

	口腔インプラント専門医数			ウェブサイト数	除外数	広告表記率 %
	全数	大学関係者	開業医			
福岡県	54 (24)	18 (6)	36 (18)	26	4	44.4
佐賀県	18 (7)	4 (0)	14 (7)	12	1	38.9
長崎県	13 (4)	5 (1)	8 (3)	9	0	30.8
熊本県	25 (16)	0 (0)	25 (16)	18	4	62.5
大分県	10 (9)	0 (0)	10 (9)	9	0	90.0
宮崎県	10 (7)	0 (0)	10 (7)	8	1	70.0
鹿児島県	11 (5)	2 (0)	9 (5)	8	3	45.5
沖縄県	6 (5)	0 (0)	6 (5)	5	1	83.3
合計	147 (77)	29 (7)	118 (70)	95	14	52.3

( ): 広告表記のあった口腔インプラント専門医数

**Table 2** 東北・北海道地区における口腔インプラント専門医数と広告表記率

	口腔インプラント専門医数			ウェブサイト数	除外数	広告表記率 %
	全数	大学関係者	開業医			
北海道	78 (34)	9 (0)	69 (34)	49	13	43.6
青森県	9 (3)	1 (0)	8 (3)	6	1	33.3
秋田県	10 (9)	2 (2)	8 (7)	9	0	90.0
岩手県	10 (5)	4 (2)	6 (3)	5	1	50.0
宮城県	13 (5)	3 (0)	10 (5)	9	1	38.5
山形県	8 (4)	1 (0)	9 (4)	7	1	50.0
福島県	12 (4)	2 (0)	10 (4)	9	1	33.3
合計	140 (64)	22 (4)	118 (60)	94	18	45.7

( ) : 広告表記のあった口腔インプラント専門医数

**Table 3** 九州地区における統計解析結果

		広告表記率	
		相関係数	有意確率 (両側)
口腔インプラント	全数	-0.671	0.069
専門医数	大学関係者	-0.862	0.006
	開業医	-0.168	0.691
人口10万人対歯科診療所数		-0.857	0.007
受療率総数 (人口10万単位)		-0.571	0.139
市町村国民健康保険1人当たり実績医療費		-0.833	0.010
年齢調整後市町村国民健康保険実績医療費		-0.810	0.015
後期高齢者医療制度1人当たり実績医療費		-0.667	0.071
年齢調整後後期高齢者医療制度実績医療費		-0.667	0.071
年齢調整後市町村国民健康保険+後期高齢者実績医療費		-0.738	0.037

数: -0.738,  $p=0.037$ ) であった (Table 3)。

一方、東北・北海道地区において広告表記率と相関関係を示した歯科医療供給体制項目は市町村国民健康保険1人当たり実績医療費 (相関係数: 0.764,  $p=0.046$ ) のみであった (Table 4)。

## 考 察

九州地区は、広告表記率が高い県ほど口腔インプラント専門医数 (大学関係者)、人口10万単位歯科医院数、市町村国民健康保険1人当たり実績医療費、年齢調整後市町村国民健康保険実績医療費、年齢調整後市町村国民健康保険+後期高齢者実績医療費が少ない傾向にあった。一方、東北・北海道地区は広告表記率が高い道県ほど市町村国民健康保険1人当たり実績医療費が高い傾向にあった。

九州地区ではすべての県において歯学部を有する大学または医学部附属歯科口腔外科の医療機関が存在している。口腔インプラント専門医の九州地区全数でみると52.3%が広告表記していた。口腔インプラント専門医の

**Table 4** 東北・北海道地区における統計解析結果

		広告表記率	
		相関係数	有意確率 (両側)
口腔インプラント	全数	-0.229	0.621
専門医数	大学関係者	0.157	0.736
	開業医	-0.389	0.389
人口10万人対歯科診療所数		0.073	0.877
受療率総数 (人口10万単位)		-0.007	0.877
市町村国民健康保険1人当たり実績医療費		0.764	0.046
年齢調整後市町村国民健康保険実績医療費		0.709	0.074
後期高齢者医療制度1人当たり実績医療費		0.127	0.786
年齢調整後後期高齢者医療制度実績医療費		0.127	0.786
年齢調整後市町村国民健康保険+後期高齢者実績医療費		0.327	0.474

所属機関で層別化すると、大学附属医療機関で勤務する口腔インプラント専門医の24.1%が広告表記を行っていたが、開業の口腔インプラント専門医の59.3%が広告表記を行っていた (Table 1)。大学附属医療機関に勤務する口腔インプラント専門医の広告表記率と強い負の相関があることから、口腔インプラント専門医の所属機関の分布の違い、特に大学附属医療機関に属している口腔インプラント専門医の割合が広告表記の県差を生じる一因になったと推察される。広告表記率と人口10万単位歯科医療機関数が強い負の相関を示した理由として、広告表記率が高いほど歯科医療機関数が少ないため、大学附属医療機関数も少ないことが推察される。そのため、人口10万単位歯科医療機関数が多い県において、広告表記率の高い傾向にあった開業医に勤務する口腔インプラント専門医の割合が相対的に高くなったと考えられる。また、市町村国民健康保険1人当たり実績医療費、年齢調整後市町村国民健康保険実績医療費、年齢調整後市町村国民健康保険+後期高齢者実績医療費と広告表記率が

強い負の相関を示した理由として、インプラント治療が自費治療であるため、公的医療保険に係る医療費の割合が少なくなった可能性がある。一方、東北・北海道地区においても、すべての道県において歯学部を有する大学または医学部附属歯科口腔外科の医療機関が存在している。口腔インプラント専門医の東北・北海道地区全数でみると45.7%が広告表記していた。口腔インプラント専門医の所属機関で層別化すると、大学附属医療機関で勤務する口腔インプラント専門医の18.2%が広告表記を行っていたが、開業の口腔インプラント専門医の50.8%が広告表記を行っていた (Table 2)。また口腔インプラント専門医の勤務形態で層別化しても、勤務形態による道県差は認められなかった。すべての県において大学附属医療機関で勤務する口腔インプラント専門医がいたために、広告表記率と相関関係を示さなかったと推察される。さらに、東北・北海道地区は広告表記率が高い道県ほど市町村国民健康保険1人当たり実績医療費が高い傾向にあったが、受療率との間に相関関係がなかった。そのため、市町村国民健康保険1人当たり実績医療費が高いのは治療回数の多さではなく一回当たりの治療費が高くなっている可能性が考えられる。ゆえに公的医療保険医療費が高額な補綴治療の割合が多く、補綴治療が専門の口腔インプラント専門医の広告表記が多くなっているのではないかと類推される。

また、今回の調査では北海道や宮城県、福岡県や熊本県に多くの口腔インプラント専門医が集中していることが分かった。福岡県や北海道のような地方中核都市において社会経済水準 (SES) が高いことが知られている (福田, 今井, 2007)。さらに医療提供体制 (病院数や専門医数) はSESの高い大都市に集中するため、偏在することが予想される。

九州地区と東北・北海道地区の両地域における歯科医療広告対象患者数が同等規模にもかかわらず、広告表記の地域差を認めたことから、インプラント治療体制もSESの偏在の影響を受けていることが推察される。このため、「口腔インプラント専門医」の広告表記に関する対策はガイドラインに示されている項目の一律順守に加えて、地域の実情やSESの多寡に応じた対策を別途講じる必要があると考える。

本研究の強みは下記の2点である。1点目は先行研究が少なく、新規性があること挙げられる。緒言でも述べた通り、社会的関心が高い分野であるが、まだその全容が具体的に把握されていない分野である。そのため、本研究は「口腔インプラント専門医」広告表記に関する現状把握の一助となるだけでなく、適正な広告表記への注

意喚起となりうる示唆に富んだ研究である。2点目は広告表記の地域差を示唆することができた点である。適正な広告表記を行うためには全国一律の対策に加えて、地域のSES等の実情を勘案すべきであることを示唆できた。

一方で、本研究の限界は下記の3点である。1点目は広告表記の判断の妥当性が担保されていない点である。本調査では、ウェブサイト上に対象の語句を認めた時点で「表記あり」とした。しかし、実際には患者向けではなく、口腔インプラント専門医取得を目指す歯科医師に向けて研修施設であるケース、その施設の管理者としての口腔インプラント専門医が在籍しているケース、ウェブサイト上に「口腔インプラント専門医」を表記することは認められている「限定解除」のケース等があり、一見ただけではガイドラインに抵触しているのかどうかを峻別するのは困難である。2点目は単純な2相関での検討しか行われていない点である。すべての潜在的交絡因子の影響を調整できていないため、見かけ上の結果である可能性が否定できない。3点目にサンプル数が過小な点である。東北・北海道地区で7道県、九州地区で8県でありすべての交絡因子を調整した相関関係を調べることが困難であることが挙げられる。

今後、調査範囲を全国に拡大し十分なサンプルサイズを確保するとともに都道府県のSES等の情報を集積して、比較検討することで、より詳細な実態の把握につなげていく予定である。

## 結 論

九州地区で広告表記率と負の相関関係を認めたのは、口腔インプラント専門医数 (大学関係者)、人口10万対歯科診療所数、市町村国民健康保険1人当たり実績医療費、年齢調整後市町村国民健康保険実績医療費、年齢調整後市町村国民健康保険+後期高齢者医療制度実績医療費であった。東北・北海道地区においては、市町村国民健康保険1人当たり実績医療費のみ正の相関関係を認めた。

研究上の限界はあるが、歯科医療広告対象患者数が同等規模の九州地区と東北・北海道地区における口腔インプラント専門医の広告表記の地域差を認めたことから、広告表記にSESの偏在といった地域特性の影響を受けていることが示唆された。

## 利益相反状態 (COI) について

申告すべきCOI状態はない。



## 文 献

独立行政法人国民生活センター：美容医療サービス.

[http://www.kokusen.go.jp/soudan\\_topics/data/biyo.html](http://www.kokusen.go.jp/soudan_topics/data/biyo.html)  
(アクセス日2020年3月3日)

独立行政法人国民生活センター：歯科インプラント治療に係る問題－身体的トラブルを中心に－2011. [http://www.kokusen.go.jp/pdf/n-20111222\\_2.pdf](http://www.kokusen.go.jp/pdf/n-20111222_2.pdf)  
(アクセス日2020年3月3日)

福田吉治, 今井博久：日本における「健康格差」研究の現状. 保健医療科学 56(2), 56-62, 2007-06  
石川昌洋, 井田有亮, 三嶋直之, 仲西康裕, 廣瀬由紀人, 舞田健夫, 越智守生. 北海道・東北地区における口腔インプラント専門医の医療機関ウェブサイト表記について. 歯産学誌; 36-40. 2019

厚生労働省：平成30年度医師・歯科医師・薬剤師調査. 2018

厚生労働省：平成30年医療施設（動態）調査 <https://www.e-stat.go.jp/stat-search/files?page=1&layout=datalist&toukei=00450021&tstat=000001030908&cycle=7&tclass1=000001133023&tclass2=000001133025>  
(アクセス日2020年3月3日)

厚生労働省：平成29年度（2017年度）医療費の地域差分 [https://www.mhlw.go.jp/content/iryohi\\_h29.pdf](https://www.mhlw.go.jp/content/iryohi_h29.pdf)  
(アクセス日2020年3月3日)

厚生労働省：平成29年度患者調査下巻第4表 推計患者数（施設所在地），入院－外来・施設の種類・県内－県外×都道府県別；推計流入患者数・割合，入院－外来×都道府県別 <https://www.e-stat.go.jp/dbview?sid=0003313521>  
(アクセス日2020年3月3日)

厚生労働省：平成29年度患者調査下巻第5表 推計患者数（患者所在地），入院－外来・施設の種類・県内－県外×都道府県別；推計流入患者数・割合，入院－

外来×都道府県別 <https://www.e-stat.go.jp/dbview?sid=0003313521>

(アクセス日2020年3月3日)

厚生労働省：医業若しくは歯科医業又は病院若しくは診療所に関する広告等に関する指針 <https://www.mhlw.go.jp/content/10801000/000510990.pdf>  
(アクセス日2020年3月3日)

厚生労働省：医療広告ガイドラインに関するQ&A. 2018

政府広報オンライン：医療機関ウェブサイトの「大きさ」な表現にご注意を. 2018 <http://www.gov-online.go.jp/useful/article/201808/1.html>  
(アクセス日2020年2月4日)

日本歯科専門医機構：歯科専門医機構が認定する専門医の制度設計の基本方針. [https://jdsb.or.jp/pdf/sei-dosekkei\\_kihonhoushin.pdf](https://jdsb.or.jp/pdf/sei-dosekkei_kihonhoushin.pdf)  
(アクセス日2020年3月3日)

統計局：人口統計 人口（2017） <https://www.e-stat.go.jp/regional-statistics/ssdsview/prefectures>  
(アクセス日2020年3月3日)



山中 大寛

北海道医療大学歯学部口腔機能修復・再建学系クラウンブリッジ・インプラント補綴学分野

平成31年3月 北海道医療大学歯学部歯学科 卒業

平成31年4月 北海道医療大学大学院歯学研究科 入学

現在に至る

〔原著〕

## DNA脱メチル化作用による歯髄細胞の石灰化誘導

吉田 光希<sup>1)</sup>, Shamima SULTANA<sup>2)</sup>, 高橋 周平<sup>1)</sup>, Ariuntsetseg KHURELCHULUUN<sup>3)</sup>, Durga PAUDEL<sup>1)</sup>,  
森川 哲郎<sup>1)</sup>, 佐藤 惇<sup>1)</sup>, 永易 裕樹<sup>3)</sup>, 斎藤 隆史<sup>2)</sup>, 安彦 善裕<sup>1)</sup>

- 1) 北海道医療大学歯学部生体機能・病態学系臨床口腔病理学分野  
 2) 北海道医療大学歯学部口腔機能修復・再建学系う蝕制御治療学分野  
 3) 北海道医療大学歯学部生体機能・病態学系顎顔面口腔外科学分野

## Calcification-induction of dental pulp cell by DNA demethylation

Koki YOSHIDA<sup>1)</sup>, Shamima SULTANA<sup>2)</sup>, Shuhei TAKAHASHI<sup>1)</sup>, Ariuntsetseg KHURELCHULUUN<sup>3)</sup>,  
Durga PAUDEL<sup>1)</sup>, Tetsuro MORIKAWA<sup>1)</sup>, Jun SATO<sup>1)</sup>, Hiroki NAGAYASU<sup>3)</sup>, Takashi SAITO<sup>2)</sup>,  
Yoshihiro ABIKO<sup>1)</sup>

- 1) Division of Oral Medicine and Pathology, Department of Human Biology and Pathophysiology,  
School of Dentistry, Health Sciences University of Hokkaido  
 2) Division of Clinical Cariology and Endodontology, Department of Oral Rehabilitation,  
School of Dentistry, Health Sciences University of Hokkaido  
 3) Division of Oral and Maxillofacial Surgery, Department of Human Biology and Pathophysiology,  
School of Dentistry, Health Sciences University of Hokkaido

Key words : Dental pulp cells, Calcification, DNA demethylation

## Abstract

This study investigated the calcification-inducing ability of porcine dental pulp cells using the DNA methyltransferase inhibitor 5-Aza-2'-deoxycytidine (5Aza).

A cytotoxicity test on the porcine dental pulp cells showed that the optimal concentration of 5Aza was 1.0  $\mu$ M. For calcification-induction, porcine dental pulp cells were cultured for 1 week under different culture conditions in : ① an 1.0  $\mu$ M 5Aza-free group in  $\alpha$ -MEM [Con(Mem)], ② an 1.0  $\mu$ M 5Aza-added group in  $\alpha$ -MEM medium [5Aza(Mem)], ③ an 1.0  $\mu$ M 5Aza-free group in calcification induction medium containing Osteoblast-inducer reagent [Con(Oi)], and ④ an 1.0  $\mu$ M 5Aza-added group in a calcification induction medium containing Osteoblast-inducer

reagent [5Aza(Oi)]. As a result of qRT-PCR, the expression levels of *Alp*, *Oc*, and *Msx1* mRNA were significantly increased in the 5Aza(Oi) compared to Con(Mem). With Alizarin red staining, a significantly increased level of calcification was observed in 5Aza(Oi) over that in Con(Mem). As a result of flow cytometry, the ALP / OC positive cell rate was significantly higher in 5Aza(Oi) than in Con(Mem). As a result of the MSP, the methylation rate of *Msx1* was significantly decreased in 5Aza(Oi) compared to Con(Mem). Porcine dental pulp cells may induce calcification more effectively with 5Aza under calcification-inducing culture conditions.

## 緒 言

エピジェネティクスは、細胞の脱分化や幹細胞の維持など様々な細胞分化を制御しており、主にDNAメチルトランスフェラーゼ阻害剤 (DNA methyltransferase inhibitors, DNMTi) やヒストン脱アセチル化酵素阻害剤

(histone deacetylase inhibitors, HDACi) の2つの作用により線維芽細胞が幹細胞化することが報告されている (Huangfu et al., 2008; Mikkelsen et al., 2008). 近年では歯髄幹細胞の再生医療への応用に注目が集まっており (Grando et al., 2007; Nuti et al., 2016; Luo et al., 2018), 抜去歯の歯髄由来幹細胞を応用する研究等が進められて

いる (Potdar and Jethmalani, 2015). また, 歯髄細胞に遺伝子導入をすることで歯髄由来幹細胞を作製した報告もあるが (Tamaoki et al., 2010), 遺伝子導入には癌化リスクのある点が課題である. さらに, 歯髄幹細胞の再生医療応用への課題としては, 歯髄における歯髄幹細胞の割合の低いことが挙げられる. 明確な歯髄幹細胞の割合は明らかとなっていないが, 一般に, Subpopulation細胞のひとつで, 幹細胞特性を有したSide Population (SP) 細胞は全細胞集団のうちおよそ1%未満しか存在しないことから, 歯髄幹細胞の割合も低いことが想定される (Iohara et al., 2006; Kato, 2012). この課題への解決策として, 歯髄幹細胞のみを再生医療へ応用するだけでなく, 癌化リスクの少ないエピジェネティクス修飾技術を応用することで, 歯髄幹細胞以外の歯髄細胞も目的の細胞へより効率的に分化誘導させることが期待されている. その一例として, 歯周組織再生への応用に向け, 歯髄細胞にDNMTiやHDACiといった小分子化合物のエピジェネティクス試薬を用いることで石灰化を促進させる研究等が報告されている. しかしながら, その多くはHDACiであるtrichostatin Aやvalproic acidなどの小分子化合物を用いた報告であり, DNMTiによるものはZhangらの報告しかなく (Zhang et al., 2015; Kearney et al., 2018). また, Zhangらの報告では, DNMTiの1.0  $\mu\text{M}$  5-Aza-2'-deoxycytidine (5Aza) でヒト歯髄細胞を刺激した結果, 48時間以上の作用時間では細胞毒性を示したことから, 5Azaを24時間の作用時間に留めている. しかしながら我々の先行研究では, ブタマラッセ上皮細胞に1.0  $\mu\text{M}$  5Azaで1週間刺激したところ, 細胞毒性を示さなかった. ヒト歯髄細胞とブタ歯髄細胞では動物種の違いによる作用薬の影響に違いがみられることから (Tonomura et al., 2007), 動物種の違いによる作用薬の影響について検証が必要であると考えられた.

そこで本研究では, 5Azaのブタ歯髄細胞への細胞毒性を検討するとともに, 未だ報告の少ないDNMTiを応用したブタ歯髄細胞の石灰化誘導能について検討した.

## 材料および方法

### 1. ブタ歯髄細胞の分離培養

ブタ歯髄細胞は, ホクレン苫小牧支所畜産販売課で購入した6ヶ月齢のブタ下顎骨 (HOKUREN Federation of Agricultural Cooperatives, Hokkaido, Japan) から臼歯を抜き, タービンバーで歯髄腔穿孔後に摘出した歯髄を60 mm cell culture dish (Thermo Fisher Scientific, MA, USA) に静置した. 培地として, 10%ウシ胎児血清 (Fetal bovine serum; FBS, Gibco, Thermo Fisher Scientific,

MA, USA) と, 抗菌薬として100 mg/mlペニシリンGカリウム (Meiji seika, Tokyo, Japan) および30 mg/ml Fungizone (Bristol-Myers Squibb, Tokyo, Japan) 含有のMinimum Essential Medium Eagle, Alpha Modification ( $\alpha$ -MEM) 培地 (Gibco) を使用した. 2日後より, 培地を10% FBS および2% penicillin-streptomycin (Sigma-Aldrich, MO, USA) 含有 $\alpha$ -MEMに変更し, 37  $^{\circ}\text{C}$ , 5%  $\text{CO}_2$ 下でコンフルエンスになるまでおよそ2ヶ月間培養した.

### 2. 5Azaの細胞毒性試験

DNAメチルトランスフェラーゼ阻害剤 (DNA methyltransferase inhibitors, DNMTi) である5-Aza-2'-deoxycytidine (5Aza) のブタ歯髄細胞への細胞毒性を調べるために, 60 mm cell culture dish (Gibco) にブタ歯髄細胞を $0.8 \times 10^6$  cells/mL濃度で播種し,  $\alpha$ -MEMに5 Aza (Tokyo Chemical Industry, Tokyo, Japan) を0.10, 1.0, 10.0  $\mu\text{M}$ 濃度で添加した. Control (Con) を5Aza添加無しとした. 2日毎に培地交換および5Aza添加を行いながら, 7日間培養を行った. 培養7日目に0.25% Trypsin-EDTA (Gibco) でcell culture dishより剥離し遠心後, Phosphate Buffered Saline (PBS) で調整した0.5% Trypan Blue溶液にて死細胞を染色後, 位相差顕微鏡 (OLYMPUS, Tokyo, Japan) および血球計算盤を用いて生細胞数を測定した.

### 3. 5Azaによるブタ歯髄細胞の石灰化誘導

細胞毒性試験の結果より, ブタ歯髄細胞における5 Azaの至適濃度を1.0  $\mu\text{M}$ と決定した. 次いで, 5Azaによるブタ歯髄細胞の石灰化誘導を試みた. 3-4継代目のブタ歯髄細胞を $0.8 \times 10^6$  cells/mLで60 mm cell culture dishに播種し, ① $\alpha$ -MEM培地群 [Con (Mem)], ② $\alpha$ -MEM培地に1.0  $\mu\text{M}$  5 Azaを添加した群 [5 Aza (Mem)], ③石灰化誘導培地のOsteoblast-Inducer Reagent (Takara bio, Shiga, Japan) 含有RPMI 1640 Medium (Gibco) 群 [Con (Oi)], ④Osteoblast-Inducer Reagent含有RPMI1640Mediumに1.0  $\mu\text{M}$  5Azaを添加した群 [5 Aza (Oi)] の各培養条件に分け, 37  $^{\circ}\text{C}$ , 5%  $\text{CO}_2$ 下で1週間培養した. 培養7日目に, 位相差顕微鏡 (OLYMPUS, Tokyo, Japan) を用いて細胞形態を観察, 撮影した.

### 4. 石灰化マーカーにおけるmRNA発現レベルの定量的評価

ブタ歯髄細胞の石灰化状態の確認は, 定量的real-time



reverse transcription polymerase chain reaction (quantitative real-time RT-PCR, qRT-PCR) 法による石灰化マーカーのmRNA発現レベルを検討した。上記①～④の各培養条件で1週間培養後に、RNA抽出液Trizol reagent (Invitrogen, CA, USA) にてtotal RNAを抽出した。1 µgのtotal RNAを、Oligo (dT)<sub>12-18</sub>Primer及びSuperscript reverse transcriptase (Invitrogen) により逆転写を行った。得られたcDNAを、石灰化マーカーである*collagen type I alpha 2 (Col1a2)*, *alkaline phosphatase (Alp)*, *osteocalcin (Oc)* および*msh homeobox 1 (Msx1)* のプライマー (表1, Komori, 2010; Goto et al., 2016) とKAPA SYBR Fast qPCR Kit (NIPPON Genetics, Tokyo, Japan) を用いて、Light Cycler Nano (Roche Diagnostics, Tokyo, Japan) により、各mRNA発現量を定量的に検討した。なお、内在性Controlにはブタ*Glyceraldehyde-3-phosphate dehydrogenase (Gapdh)*, (表1) を用い、55 °Cのアニーリング温度で目的遺伝子の増幅を行った。解析には $\Delta\Delta C_t$  (Cq) 法 (Livak and Schmittgen, 2001; Bustin et al., 2009) を用いた。

#### 5. Alizarin red染色による石灰化評価

ブタ歯髄細胞の石灰化状態の蛋白発現レベルの確認は、Alizarin red染色による石灰化評価を行った。

ブタ歯髄細胞を24 well plate (IWAKI, Tokyo, Japan) に $0.05 \times 10^6$  cells/mL濃度で播種し、各培養条件①～④のもと1週間培養後PBSで洗浄し、10%中性緩衝ホルマリン溶液で15分間固定した。固定後PBSで洗浄し、石灰化評価セット (PGリサーチ, Tokyo, Japan) のAlizarin red溶液を0.5 mL/wellで添加し、室温で30分間染色した。染色後PBSで洗浄後、石灰化結節溶解液 (5%ギ酸) を0.5 mL/wellで添加し、プレートを10分間攪拌し

て色素を溶出した。溶出液100 µLを測定用96 well assay plate (IWAKI) に移し、450 nmの吸光度を測定した。

#### 6. Flow cytometry解析による石灰化評価

ブタ歯髄細胞の石灰化状態は、Flow cytometryによる蛋白発現レベルでの陽性細胞率を検討した。上記培養条件のうち①Con (Mem) と④5Aza (Oi) を1週間培養後、0.25% Tripsin-EDTA (Gibco) で60 mm cell culture dishより剥離しFALCON Cell Strainer (100 µm; Corning, NY, USA) を通し遠心後、Alexa Fluor 488 mouse anti-Human alkaline phosphatase (ALP, BD Biosciences, NJ, USA) およびPE mouse anti-human osteocalcin (OC, BD Biosciences) で染色し (暗室, 4 °C, 30分), 死細胞除去のために7-Amino-Actinomycin D (7-AAD, BD Biosciences) で染色した (暗室, 4 °C, 10分)。染色後、Flow cytometer (BD FACSAria IIIu, BD Biosciences) で各細胞群を10,000個ずつ記録しALP・OC共陽性細胞率を測定した。

#### 7. ブタ歯髄細胞におけるDNAメチル化解析

ブタ歯髄細胞への5 AzaによるDNAメチル化の影響を確認するために、上記①～④の各細胞培養群のうちmRNA発現および蛋白発現レベルにおいて有意差のみられた①Con (Mem) と④5Aza (Oi) について、定量的メチル化特異的PCR (quantitative methylation-specific PCR, qMSP) 法によるメチル化レベルの解析を行った。①Con (Mem) と④5Aza (Oi) を1週間培養後、Qiagen DNeasy Blood & Tissue Kit (Qiagen, Hilden, Germany) を用いてDNAを抽出した。NanoDrop 1000 (Thermo Fisher Scientific) によるDNA濃度測定後、500 ng/µl濃度になるよう調整し、EpiTect Fast Bisulfite Kits

表1 qRT-PCR法およびqMSP法で用いたプライマー配列

Gene	Sequence	Product size (bp)	NCBI Reference Sequence
<i>Gapdh</i>	Forward 5'-GTCGGTTGTGGATCTGACCT-3'	207	NM_001206359.1
	Reverse 5'-TTGACGAAGTGGTCGTTGAG-3'	207	
<i>Alp</i>	Forward 5'-TGCAGGAAGACTCAACTCGG-3'	111	XM_021097681.1
	Reverse 5'-ACCTGCTTCTCTCTGGAGC-3'	111	
<i>Col1a2</i>	Forward 5'-TGCTCAGCTTTGTGGATACG-3'	178	NM_001243655.1
	Reverse 5'-CCTGGGATACCATCACC-3'	178	
<i>Oc</i>	Forward 5'-TCACACTGCTTGCCCTACTG-3'	160	NM_001164004.1
	Reverse 5'-AGCCCATGATCCAGGTAGC-3'	160	
<i>Msx1</i>	Forward 5'-GAGACGCAGGTGAAGATCTGG-3'	99	NM_001162887.1
	Reverse 5'-CATGGGTTTAGCGGCCATC-3'	99	
<i>Msx1-M</i>	Forward 5'-TATTAATGGTTGGTTTTTGTGAGTC-3'	116	
	Reverse 5'-AAACGCAACGATTTTCTACG-3'	116	
<i>Msx1-U</i>	Forward 5'-TATTAATGGTTGGTTTTTGTGAGTT-3'	120	
	Reverse 5'-ATCCAAACACAACAATTTTCTACAC-3'	120	

(Qiagen)によりBisulfite処理を行った。qMSP法を行うために、*Col1a2*、*Alp*、*Oc*および*Msx1*のうち、UCSC Genome Browser (<http://genome.ucsc.edu/index.html>)にてCpG islandsの存在が確認された*Msx1*について、Meth-Primer (<http://www.urogene.org/methprimer/>, Li LC & Dahiya R, 2002)によるMSPプライマーを設計後(表1)、Bisulfite処理されたDNA、MSPプライマー、KAPA SYBR Fast qPCR Kitを用いて、Light Cycler NanoにてqMSP法によるメチル化レベル解析を行った。qMSP法の条件は、95℃で10分間の初期変性後、95℃で10秒間の熱変性、55℃で10秒間のアニーリング、72℃で15秒間の伸長反応を60サイクルとした。メチル化レベルの算出には、以下の計算式を用いた(Lu et al., 2007)。

$$\begin{aligned} \text{Methylated DNA (\%)} &= \frac{M}{M+U} \times 100(\%) = \frac{1}{1+\frac{U}{M}} \times 100(\%) \\ &= \frac{1}{1+2^{(-\Delta Cq)}} \times 100(\%) \end{aligned}$$

M; メチル化DNAレベル (the level of methylated DNA, M), U; 非メチル化DNAレベル (the level of unmethylated DNA, U),  $\Delta Cq = CqU - CqM$ .

## 8. 統計分析

得られた結果は、IBM SPSS Statistics 23 (IBM, NY, USA)を用いたKruskal-Wallis検定および $\chi^2$ 検定にて比較・検討した。 $\chi^2$ 検定では調整済み残差の値が $\pm 1.96$ を両側5%水準とし、 $p$ 値0.05未満を有意差有りとして判定した。

## 結 果

### 1. 5Azaの細胞毒性試験

ブタ歯髄細胞への5Azaの細胞毒性試験の結果、Conに比べ5Aza添加濃度が10  $\mu$ Mで生細胞数の有意な減少を認めた(図1,  $*p < 0.05$ ; Kruskal-Wallis検定)。

### 2. 各培養条件によるブタ歯髄細胞の位相差顕微鏡像

培養7日目に、位相差顕微鏡を用いて細胞形態を観察、撮影した結果、Con (Mem),  $\alpha$ -MEM 5Aza (Mem), Con (Oi), 5Aza (Oi)の各培養条件において細胞の形態に明らかな違いは認められなかった(図2, 原倍率 $\times 100$ , Scale bar = 100  $\mu$ m)。

### 3. 石灰化マーカーにおけるmRNA発現レベルの定量的評価

歯髄細胞を1週間培養後、石灰化マーカーについてqRT-PCR法を行った結果、*Alp*、*Oc*および*Msx1*mRNA

発現レベルはCon (Mem)に比べ5Aza (Oi)において有意な発現上昇を認めた(図3,  $*p < 0.05$ ; Kruskal-Wallis検定)。*Col1a2*では有意差はなかったものの、5Aza (Oi)においてmRNA発現レベルの上昇傾向を認めた(図3)。

### 4. Alizarin red染色による石灰化評価

Alizarin red染色による石灰化程度を評価した結果、wellの全体像では5Aza (Oi)において石灰化結節の出現(赤褐色)を認めた。また、石灰化結節溶解液による色素溶出後に450 nmの吸光度を測定した結果、Con (Mem)に比べ5Aza (Oi)において石灰化程度の有意な上昇を認めた(図4,  $*p < 0.05$ ; Kruskal-Wallis検定)。

### 5. Flow cytometry解析による石灰化評価

Flow cytometryによるタンパクレベルでのALP・OC共陽性細胞率を検討した結果、細胞10,000個のうち、ALP・OC共陽性細胞数(率)はCon (Mem)で437個(4.4%)、5Aza (Oi)では2,547個(25.5%)となった。この結果から、Con (Mem)に比べ5Aza (Oi)においてALP・OC共陽性細胞率の有意な上昇を認めた(図5および表2,  $*p < 0.05$ ;  $\chi^2$ 検定)。

### 6. ブタ歯髄細胞におけるDNAメチル化解析

qMSP法の結果、*Msx1*のメチル化率はCon (Mem)で95.1%、5Aza (Oi)では66.6%となり、Con (Mem)に比べ5Aza (Oi)においてメチル化率の有意な低下を認めた(表3,  $*p < 0.05$ ;  $\chi^2$ 検定)。

## 考 察

本研究では、DNMTiである5Azaがブタ歯髄細胞を効

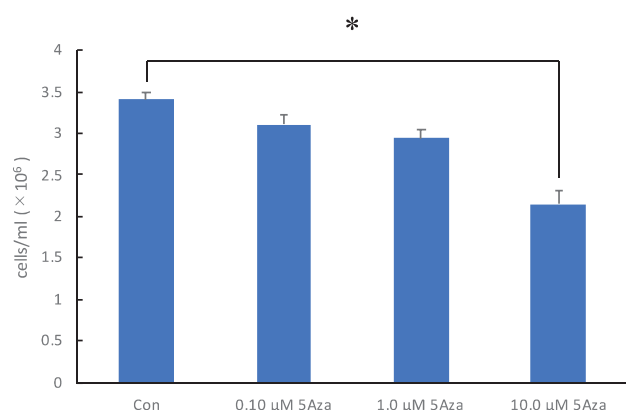


図1 5Azaの細胞毒性試験

ブタ歯髄細胞への5Azaの細胞毒性試験の結果、Conに比べ5Aza添加濃度が10.0  $\mu$ Mで生細胞数の有意な減少を認めた( $*p < 0.05$ ; Kruskal-Wallis検定,  $n = 3$ )。




図2 各培養条件によるブタ歯髄細胞の位相差顕微鏡像  
培養7日目に、位相差顕微鏡を用いて細胞形態を観察、撮影した結果、Con (Mem),  $\alpha$ -MEM 5Aza (Mem), Con (Oi), 5Aza (Oi) の各培養条件において細胞の形態に明らかな違いは認められなかった。原倍率 $\times 100$ , Scale bar = 100  $\mu$ m.

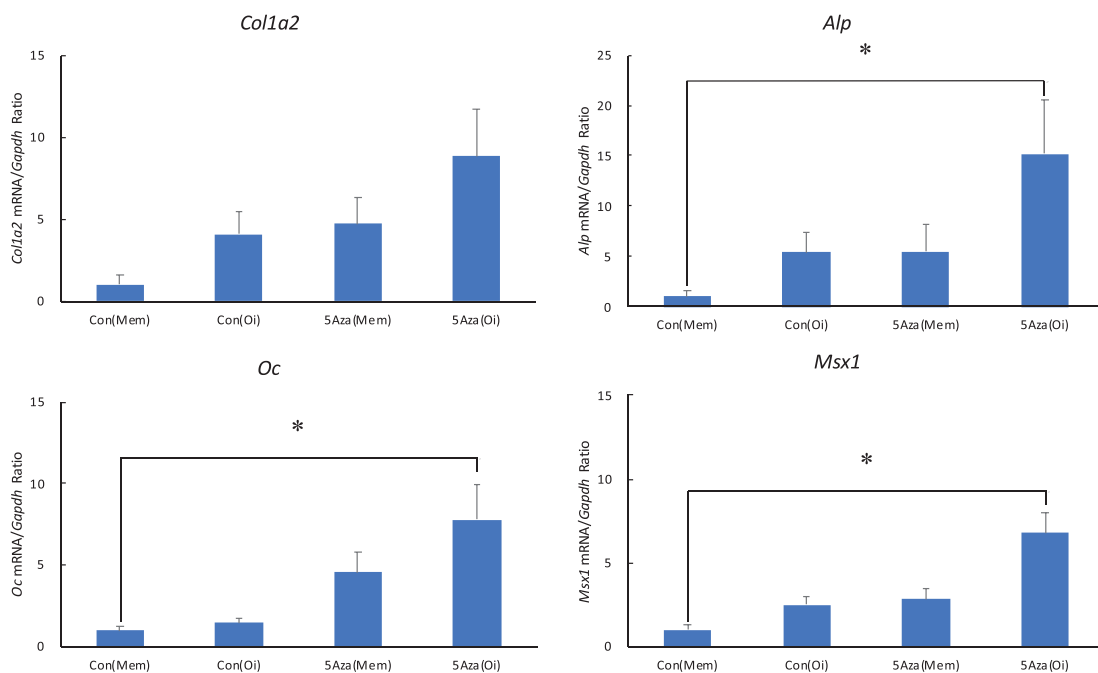


図3 石灰化マーカーにおけるmRNA発現レベルの定量的評価  
ブタ歯髄細胞を1週間培養後、石灰化マーカーについてqRT-PCR法を行った結果、*Alp*, *Oc*および*Msx1* mRNA発現レベルはCon (Mem) に比べ5Aza (Oi) において有意な発現上昇を認めた。*Col1a2*では有意差はなかったものの、5Aza (Oi) においてmRNA発現レベルの上昇傾向を認めた (\* $p < 0.05$ ; Kruskal-Wallis検定,  $n = 3$ ) .

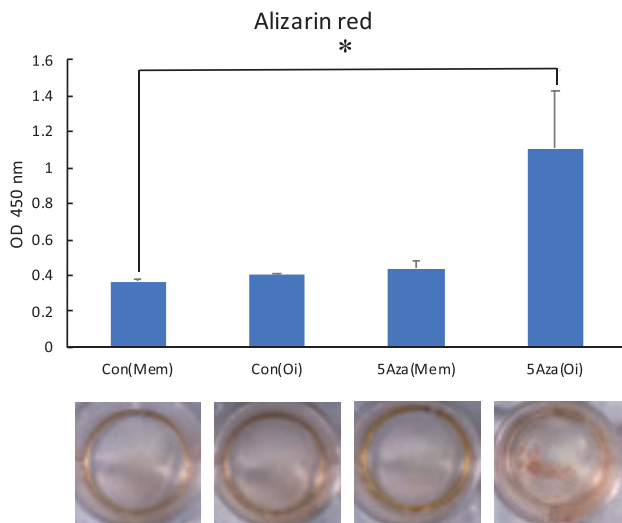


図4 Alizarin red染色による石灰化評価  
Alizarin red染色による石灰化程度を評価した結果, wellの全体像では5Aza (Oi)において石灰化結節の出現(赤褐色)を認めた. また, 石灰化結節溶解液による色素溶出後に450 nmの吸光度を測定した結果, Con (Mem) に比べ5Aza (Oi) において石灰化程度の有意な上昇を認めた (\* $p < 0.05$ ; Kruskal-Wallis検定,  $n = 3$ ).

率的に石灰化誘導できるかについて, 間葉系幹細胞を骨分化誘導培地で石灰化誘導する方法を応用し検討した (Yamaguchi et al., 2014). 細胞毒性試験の結果, 5Azaは1.0  $\mu\text{M}$ でブタ歯髄細胞を1週間刺激しても有意な細胞毒性を示さなかったことから至適な濃度・期間と判断し, 石灰化誘導を試みた. その結果, 培地に5Azaを添加することで効率的に石灰化誘導することが可能となっ

表2 Flow cytometry解析の統計分析

		陽性(%)	陰性(%)	合計
Con (Mem)	度数	437 (4.4)	9563 (95.6)	10000
	調整済み残差	-41.9	41.9	
5Aza (Oi)	度数	2547 (25.5)*	7453 (74.5)	10000
	調整済み残差	41.9	-41.9	
合計		2984	17016	20000

図5のFlow cytometry解析を統計分析した結果, Con (Mem) に比べ5Aza (Oi) においてALP・OC共陽性細胞率の有意な上昇を認めた (\* $p < 0.05$ ;  $\chi^2$ 検定).

表3 ブタ歯髄細胞におけるDNAメチル化解析

		メチル化(%)	非メチル化(%)	合計
Con (Mem)	度数	95	5	100
	調整済み残差	5	-5	
5Aza (Oi)	度数	67*	33	100
	調整済み残差	-5	5	
合計		162	38	200

MSP法の結果, *Msx1*のメチル化率はCon (Mem) で95.1%, 5Aza (Oi) では66.6%となり, Con (Mem) に比べ5Aza (Oi) においてメチル化率の有意な低下を認めた (\* $p < 0.05$ ;  $\chi^2$ 検定,  $n = 3$ ).

た. また, 1.0  $\mu\text{M}$ 濃度の5Azaによってヒトおよびブタの皮膚線維芽細胞をダイレクトリプログラミング法によってインスリン分泌細胞へ分化誘導させた報告のあることから (Pennarossa et al., 2013; Pennarossa et al., 2014), 1.0  $\mu\text{M}$ 濃度の5Azaはブタの細胞において各目的に応じた使用に効果的であると考えられた. 一方で, Zhangらの報告においてはヒト歯髄細胞を石灰化誘導するのに1.0  $\mu\text{M}$ 濃度の5Azaが効果的であったものの

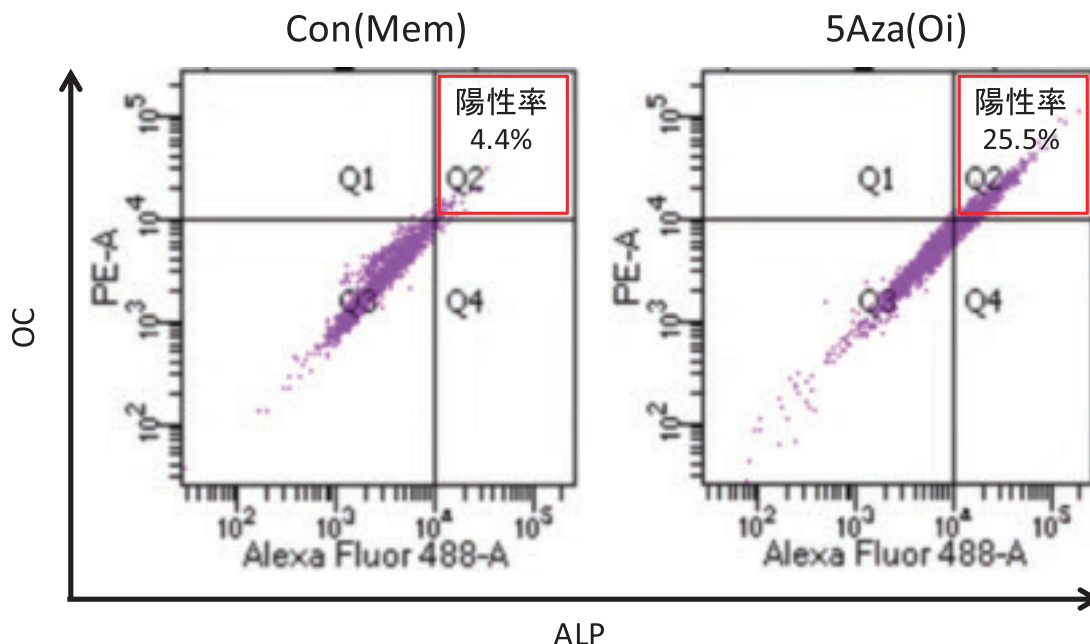


図5 Flow cytometry解析  
Flow cytometryによるタンパクレベルでの陽性細胞率を検討した結果, 細胞10,000個のうち, ALP・OC共陽性細胞数(率)はCon (Mem) で437個(4.4%), 5Aza (Oi) では2,547個(25.5%)となった. Q1-Q4はGating区分を示す. Q2をALP・OC共陽性細胞としてGatingを行った. 統計分析結果は表2に示す.



(Zhang et al., 2015), 48時間以上の刺激時間では細胞毒性を示したことが本研究結果との違いである。これはヒトとブタとの動物種の違いによる影響が考えられる。ヒト歯髓細胞では1,25-dihydroxyvitaminD(3)(VitD3)の刺激によって象牙芽細胞への石灰化誘導を促進したのに対し、ブタ歯髓細胞ではVitD3の刺激によって象牙芽細胞への石灰化誘導を抑制したことからも(Tonomura et al., 2007), 動物種の違いによる作用薬の影響について更なる検証が必要であると考えられた。mRNA発現レベルにおいて、歯髓の通常の培養条件であるCon(Mem)に比べ、 $\alpha$ -MEM培地に1.0  $\mu$ M 5Azaを添加した5Aza(Mem)や、石灰化誘導培地のCon(Oi)、石灰化誘導培地に1.0  $\mu$ M 5Azaを添加した5Aza(Oi)の中で、5Aza(Oi)において有意な発現上昇を認めた。さらに蛋白発現レベルにおいても、Con(Mem)に比べ5Aza(Oi)でのAlizarin red染色による石灰化程度の有意な上昇や、Flow cytometry解析によるALP・OC共陽性細胞率の有意な上昇を認めた。そこで5AzaによるDNAメチル化の影響を確認するためにMSP法を行った結果、*Msx1*のメチル化率はCon(Mem)に比べ5Aza(Oi)において有意な低下を認めた。このことから、5Azaは石灰化関連遺伝子である*Msx-1*の脱メチル化を促進し、*Msx-1*遺伝子発現の上昇を効率的に誘導したことが確認された。5Azaには、脱メチル化作用があり、5Aza単独では特定の遺伝子発現を制御することは難しいものの、目的に沿った特定の条件下で用いることで、目的の遺伝子に特化した発現制御を行うことが可能となるため、遺伝子導入に比べ癌化などの副作用のリスクを抑えることができる(Lim et al., 2011)。本研究で用いた石灰化誘導培地のOsteoblast-Inducer Reagentに含まれているアスコルビン酸や $\beta$ -グリセロフォスフェート、ハイドロコルチゾン、ラット由来骨前駆細胞やマウス骨芽細胞様細胞、ヒト臍帯間葉系幹細胞の骨分化誘導を促進することから(Bellows et al., 1998; Ramis et al., 2012; Miyamoto et al., 2015), 石灰化誘導培地に5Azaを用いることで、*Msx1*をはじめとした石灰化関連遺伝子の脱メチル化を促進し、石灰化関連遺伝子の発現上昇に特化した誘導が可能になったものと考えられた。

歯科医療分野においては依然として5Azaをはじめとするエピジェネティクス試薬に関する研究データの蓄積が不足しており、今後の歯科再生医療分野での応用可能性について更なる検討が必要であると考えられた。

## 結 語

ブタ歯髓細胞は、石灰化誘導培養条件下において、

DNMTiの5Azaを用いることでより効率的な石灰化誘導が可能であることが示唆された。

本研究は、平成27年度北海道医療大学歯学会研究奨励金および2017-2018年度北海道医療大学個体差健康科学研究助成金により遂行した。本研究において開示すべき利益相反はない。

## 文 献

- Bellows CG, Ciaccia A, Heersche JN. Osteoprogenitor cells in cell populations derived from mouse and rat calvaria differ in their response to corticosterone, cortisol, and cortisone. *Bone*. 23 : 119-125, 1998.
- Bustin SA, Benes V, Garson JA, Hellemans J, Huggett J, Kubista M, Mueller R, Nolan T, Pfaffl MW, Shipley GL, Vandesompele J, Wittwer CT. The MIQE guidelines : minimum information for publication of quantitative real-time PCR experiments. *Clin Chem*. 55 : 611-622, 2009.
- Goto N, Fujimoto K, Fujii S, Ida-Yonemochi H, Ohshima H, Kawamoto T, Noshiro M, Shukunami C, Kozai K, Kato Y. Role of MSX1 in Osteogenic Differentiation of Human Dental Pulp Stem Cells. *Stem Cells Int*. 2016 : 8035759, 2016.
- Grando Mattuella L, Westphalen Bento L, de Figueiredo JA, Nör JE, de Araujo FB & Fossati AC. Vascular endothelial growth factor and its relationship with the dental pulp. *J Endod* 33 : 524-530, Review, 2007.
- Huangfu D, Maehr R, Guo W, Eijkelenboom A, Snitow M, Chen AE, Melton DA. Induction of pluripotent stem cells by defined factors is greatly improved by small-molecule compounds. *Nat Biotechnol*. 26 : 795-797, 2008.
- Iohara K, Zheng L, Ito M, Tomokiyo A, Matsushita K, Nakashima M. Side population cells isolated from porcine dental pulp tissue with self-renewal and multipotency for dentinogenesis, chondrogenesis, adipogenesis, and neurogenesis. *Stem Cells*. 24 : 2493-2503, 2006.
- Kato K. Stem cells in human normal endometrium and endometrial cancer cells : characterization of side population cells. *Kaohsiung J Med Sci*. 28 : 63-71. Review, 2012.
- Kearney M, Cooper PR, Smith AJ, Duncan HF. Epigenetic Approaches to the Treatment of Dental Pulp Inflammation and Repair : Opportunities and Obstacles. *Front Genet*. 9 : 311. Review, 2018.
- Komori T. Regulation of bone development and extracellular matrix protein genes by RUNX2. *Cell Tissue Res*. 339 : 189-195, Review, 2010.

- Li LC & Dahiya R. MethPrimer : designing primers for methylation PCRs. *Bioinformatics* 18 : 1427–1431, 2002.
- Lim SP, Neilsen P, Kumar R, Abell A, Callen DF. The application of delivery systems for DNA methyltransferase inhibitors. *BioDrugs*. 25 : 227–242. Review, 2011.
- Livak KJ, Schmittgen TD. Analysis of relative gene expression data using real-time quantitative PCR and the 2<sup>-ΔΔC(T)</sup> Method. *Methods*. 25 : 402–408, 2001.
- Lu L, Katsaros D, de la Longrais IA, Sochirca O & Yu H. Hypermethylation of let-7a-3 in epithelial ovarian cancer is associated with low insulin-like growth factor-II expression and favorable prognosis. *Cancer Res* 67 : 10117–10122, 2007.
- Luo L, He Y, Wang X, Key B, Lee BH, Li H, Ye Q. Potential Roles of Dental Pulp Stem Cells in Neural Regeneration and Repair. *Stem Cells Int*. 2018 : 1731289. Review, 2018.
- Mikkelsen TS, Hanna J, Zhang X, Ku M, Wernig M, Schorderet P, Bernstein BE, Jaenisch R, Lander ES, Meissner A. Dissecting direct reprogramming through integrative genomic analysis. *Nature*. 454 : 49–55. 2008.
- Miyamoto S, Miyamoto Y, Shibata Y, Yoshimura K, Izumida E, Suzuki H, Miyazaki T, Maki K, Kamijo R. In situ quasi-static and dynamic nanoindentation tests on calcified nodules formed by osteoblasts : Implication of glucocorticoids responsible for osteoblast calcification. *Acta Biomater*. 12 : 216–226. 2015.
- Nuti N, Corallo C, Chan BM, Ferrari M, Gerami-Naini B. Multipotent Differentiation of Human Dental Pulp Stem Cells : a Literature Review. *Stem Cell Rev*. 12 : 511–523, Review, 2016.
- Pennarossa G, Maffei S, Campagnol M, Tarantini L, Gandolfi F, Brevini TA. Brief demethylation step allows the conversion of adult human skin fibroblasts into insulin-secreting cells. *Proc Natl Acad Sci U S A*. 110 : 8948–8953, 2013.
- Pennarossa G, Maffei S, Campagnol M, Rahman MM, Brevini TA, Gandolfi F. Reprogramming of pig dermal fibroblast into insulin secreting cells by a brief exposure to 5-aza-cytidine. *Stem Cell Rev*. 10 : 31–43, 2014.
- Potdar PD, Jethmalani YD. Human dental pulp stem cells : Applications in future regenerative medicine. *World J Stem Cells*. 7 : 839–851. Review, 2015.
- Ramis JM, Rubert M, Vondrasek J, Gayà A, Lyngstadaas SP, Monjo M. Effect of enamel matrix derivative and of proline-rich synthetic peptides on the differentiation of human mesenchymal stem cells toward the osteogenic lineage. *Tissue Eng Part A*. 18 : 1253–1263. 2012.
- Tamaoki N, Takahashi K, Tanaka T, Ichisaka T, Aoki H, Takeda-Kawaguchi T, Iida K, Kunisada T, Shibata T, Yamanaka S, Tezuka K. Dental pulp cells for induced pluripotent stem cell banking. *J Dent Res*. 89 : 773–778. 2010.
- Tonomura A, Sumita Y, Ando Y, Iejima D, Kagami H, Honda MJ, Ueda M. Differential inducibility of human and porcine dental pulp-derived cells into odontoblasts. *Connect Tissue Res*. 48 : 229–238, 2007.
- Yamaguchi Y, Ohno J, Sato A, Kido H, Fukushima T. Mesenchymal stem cell spheroids exhibit enhanced in-vitro and in-vivo osteoregenerative potential. *BMC Biotechnol*. 14 : 105, 2014.
- Zhang D, Li Q, Rao L, Yi B, Xu Q. Effect of 5-Aza-2'-deoxycytidine on odontogenic differentiation of human dental pulp cells. *J Endod*. 41 : 640–645, 2015.



吉田 光希

平成18年 3月 北海道医療大学歯学部卒業  
 平成19年 3月 北海道医療大学病院 歯科医師臨床研修修了  
 平成21年 4月 北海道医療大学大学院歯学研究科入学  
 平成25年 3月 同 修了  
 平成25年 4月 北海道医療大学歯学部生体機能・病態学系臨床口腔病理学分野助教就任  
 現在に至る

## [Review]

## Histone deacetylases and their inhibitors (HDACis) for bone formation and regeneration : A review

Shamima SULTANA<sup>1)</sup>, Osamu UEHARA<sup>2)</sup>, Koki YOSHIDA<sup>3)</sup>, Takashi SAITO<sup>1)</sup>, Yoshihiro ABIKO<sup>3)</sup>

1)Division of Clinical Cariology and Endodontology, School of Dentistry, Health Sciences University of Hokkaido

2)Division of Disease Control and Molecular Epidemiology, Department of Oral Growth and Development, School of Dentistry, Health Sciences University of Hokkaido

3)Division of Oral Medicine and Pathology, Department of Human Biology and Pathophysiology, School of Dentistry, Health Sciences University of Hokkaido

**Key words** : *epigenetics, histone acetyltransferase, histone deacetylase inhibitors, osteogenesis*

### Abstract

The major epigenetic mechanisms affecting gene expression are histone modifications, DNA methylation, and activities of noncoding RNAs. Histone modifications by two distinctive enzymes histone acetyltransferases (HATs) and histone deacetylases (HDACs) display different mechanisms of histone substrate binding and catalysis, and affect gene transcriptions. Recently, HDAC inhibitors (HDACis) that increase acetylation of

histones have been clinically applied for certain types of diseases including cancer, epilepsy, bipolar disorder, and blood diseases. Although HDAC is controlled osteogenesis both in vitro and in vivo, no clinical application of HDACi for bone regeneration has been performed. This review introduces how HDACis affect bone regeneration in vitro and in vivo. Certain types of HDACis may be clinically useful for bone regeneration.

### Introduction

Epigenetics is defined as heritable changes in gene expression that are not linked to changes in the DNA sequence. Epigenetic events are one of the important mechanisms that regulate the differentiation of different types of cells during both prenatal and postnatal development. The major epigenetic mechanisms that affect gene expression are histone modification, genomic DNA methylation, and activities of noncoding RNAs (Gibney & Nolan, 2010). Histone modifications via two distinctive enzymes histone acetyltransferases (HATs) and histone deacetylases (HDACs) involve different mechanisms of histone substrate binding and catalysis (Buchwald, et al., 2009 ; de Ruijter, et al., 2003). Histone acetylation is generally associated with transcriptional activation, whereas deacetylation of histones represses gene expression. DNA methylation plays an important role via the addition of a methyl group to the 5<sup>th</sup> carbon of cytosine in the CpG dinucleotide sequence during DNA repair, recombination, and replication (Chin, et al., 2011). A noncoding RNA (ncRNA) is a functional RNA molecule that is

transcribed from DNA, but not translated into a protein. The epigenetic related ncRNAs include miRNA, siRNA, piRNA and lncRNA (Peschansky & Wahlestedt, 2014).

A greater understanding of the epigenetic events in bone cells could help improve tissue engineering strategies in the bone and identify novel anabolic targets. Recently, several types of histone deacetylase inhibitors (HDACis) have been used to induce calcification and promote osteogenesis. However, variations in the results of these studies exist, and a consensus on the usefulness of HDACis has not been reached thus far (Haberland, et al., 2009). In this review, we summarized on the effectiveness of several types of HDACis on osteogenesis and discussed the possibility of using them in the clinical setting.

### Histone deacetylases (HDACs) and histone deacetylase inhibitors (HDACis)

The acetylation of histone proteins is a balance between the activities of both HATs and HDACs. HDACs with his-

tone acetylation are generally associated with an increase in gene transcription, whereas deacetylation results in decreased gene transcription. Eighteen HDACs have been identified in humans, and are divided into four subclasses based on the homology to the yeast genes as follows : class I (HDAC1, HDAC2, HDAC3, and HDAC8), class IIa (HDAC4, HDAC5, HDAC7, and HDAC9), class IIb (HDAC6 and HDAC10), class III (sirtuin [SIRT1] to -7), and class IV (HDAC11) (Haberland, et al., 2009). HDACs often induced pathogenic transcriptions ; therefore their inhibition might prove useful for the treatment of various diseases (Chuang, et al., 2009). HDACis have been chemically synthesized and applied for the treatment of psychiatric and neurological diseases (van Bokhoven H., 2011). In addition, several classes of HDACis, including hydroxamic acids, cyclic peptides, butyrates, and benzamides have been discovered (Yoshida, et al., 1990 ; Komatsu, et al., 2001 ; Candido, et al., 1978). The hydroxamates include vorinostat, givinostat, abexinostat, panobinostat, belinostat, and the prototypical HDACi, trichostatin A (TSA). The cyclic peptides include compounds such as depsipeptide and troponin, whereas the benzamides include entinostat (MS-275), and mocetinostat. Some of these HDACis have been approved for use as pharmaceutical drugs (Jones, et al., 2016).

## Involvement of HDACs in bone development

Bone development is a dynamic and complex process that requires precise control of the transcriptional events in multiple cell types, and is sensitive to changes in HDACs levels (Dudakovic, et al., 2013). HDACs play important roles in maintaining the balance between osteoblastic bone formation and osteoclastic bone resorption, processes that are crucial for bone tissue homeostasis (Destaing, et al., 2005). The crucial roles of several HDACs in both intramembranous and endochondral bone development are shown in Table 1.

### a. Class I HDACs (HDAC1, HDAC2, HDAC3, and HDAC8)

The roles of HDACs in bone development have been evaluated mainly by the genetic deletion of each HDAC (Schroeder & Westendorf, 2005). Class I HDACs are essential regulators for both intramembrane and endochondral bone development. Targeted deletion of HDAC1 is lethal resulting in severe proliferation defects and retardation in development (Lagger, et al., 2002 ; Trivedi, et al., 2007). Germline deletion of HDAC2 has partial embryonic lethality, and causes significant decreases in body size and long bone length as a result of abnormal endochondral ossification (Trivedi, et al., 2007). HDAC1 and HDAC2 inhibit os-

**Table 1 :** Role of histone deacetylases (HDACs) in bone development

Class	HDACs	Targeted protein	Protein expression	Mode of action	Terminal bone phenotype	References
I	HDAC1	RUNX2	↓	Inhibition of osteoblast differentiation	Severe proliferation defects and retardation in bone development	Lagger, et al., 2002
	HDAC2	RUNX2	↓	Inhibition of osteoblast differentiation	Reduced body size and long bone length	Lee, et al., 2006
		FoxO1	↓	Increased osteoclastogenesis		Dou, et al., 2016
	HDAC3	RUNX2	↓	Suppression of osteoblast differentiation Decreased matrix mineralization	Embryonic lethal Severe endochondral bone defects Severe craniofacial malformations in skull	Singh, et al., 2013 Schroeder et al., 2004
HDAC8	Otx2 and Lhx1	↑	Decreased intramembranous ossification	Ossification defects in frontal bone	Haberland, et al., 2009	
II	HDAC4	RUNX2	↓	Premature endochondral ossification by repressing transcriptional activity	Skeletal defects and premature skull ossification	Vega, et al., 2004
	HDAC5	RUNX2	↓	Suppression of osteoblast differentiation	Reduced trabecular bone density Juvenile osteoporosis	Obri, et al., 2014 Kang, et al., 2005
	HDAC6	RUNX2	↓	Cytoskeletal changes in osteoclasts and bone resorption	Increased cancellous bone density	Westendorf, et al., 2002 Zhang, et al., 2008
	HDAC7	RUNX2	↓	Regulation of endochondral ossification by deacetylation-independent manner	Reduced femur lengths, and decreased trabecular bone density	Jensen, et al., 2008 Bradley, et al., 2015
III	Sirt1	NA	NA	Osteoblast differentiation of mesenchymal stem cells	Developmental defects, including shorter stature, craniofacial abnormalities, increased cartilage apoptosis Reduced endochondral ossification	Bradley, et al., 2015 Cheng, et al., 2003 Backesjo, et al., 2006
	Sirt6	NA	NA	Facilitates endochondral ossification by controlling chondrocyte proliferation and differentiation	Bone growth retardation	Mostoslavsky, et al., 2006

HDAC : Histone deacetylase ; RUNX2 : Runt-related transcription factor 2 ; ↑ : Up regulation ; ↓ : Down regulation ; Otx2 : Orthodenticle homeobox 2 ; Lhx1 : LIM homeobox 1 ; Sirt : Sirtuin ; NA : Not applicable.



teoblast differentiation via down-regulation of the Runx2-related transcription factor 2 (Runx2), a key factor for osteoblast differentiation (Lagger, et al., 2002 ; Lee, et al., 2006). HDAC2 also inhibits Forkhead box protein O1 (FoxO1), a negative regulator of osteoclast differentiation to promote osteoclastogenesis (Dou, et al., 2016). Furthermore, germline deletion of HDAC3 has been shown to cause early embryonic lethality (Montgomery, et al., 2008), whereas, HDAC3 suppression caused severe endochondral bone defects due to decreased amount of cartilage matrix formation, fewer osteoblasts, and poor cortical as well as trabecular bone architecture in animals (Bradley, et al., 2013 ; Razidlo, et al., 2010). HDAC3 is also involved in intramembrane bone development. Loss of HDAC3 in the neural crest cells resulted in severe craniofacial malformations, including microcephaly, cleft palate, impaired bone formation in the skull, and hypoplasia of the teeth (Singh, et al., 2013). Similarly, HDAC3 conditional knockout mice in osterix-expressing progenitor cells resulted decreases in calvarial bone thickness and density (Razidlo, et al., 2010). The global deletion of the HDAC8 gene in mice leads to perinatal lethality due to altered cranial and facial features, and this is phenocopied by the conditional deletion of HDAC8 in cranial neural crest cells (Haberland, et al., 2009). Both, HDAC3 and 8 are transcriptional co-repressors of several transcription factors ; therefore, the suppression of HDAC 3 in preosteoblasts reduces matrix mineralization and the expression levels of several genes that target Runx2 (Schroeder et al., 2004). HDAC8 represses the aberrant expression of homeobox transcription factors, specifically, orthodenticle homeobox 2 (Otx2) and LIM homeobox 1 (Lhx1), essential for proper head development (Haberland, et al., 2009). Taken together, HDAC1, 2, and 3 play important roles in bone development via Runx2 activation. HDAC8 contributes to normal bone formation via its inhibitory effect on the aberrant expression of homeobox proteins.

#### **b. Class II HDACs (HDAC4, HDAC5, HDAC6, and HDAC7)**

Class II HDACs mainly contribute to endochondral bone development. Unlike the class I HDACs, germline deletion of most class II HDACs does not cause embryonic lethality but results in some level of functional redundancy. HDAC4 deficiency leads to premature endochondral ossification resulting in skeletal defects such as vertebrae body fusion, de-

crease in the length of the long bone, and premature skull ossification (Vega, et al., 2004). Although HDAC5 knockout mice showed no abnormal structures or growth defects, they presented with reduced trabecular bone density at 2–3 months of age, despite modest increases in the rates of bone formation (Obri, et al., 2014). The genetic deletion of murine HDAC6 modestly increased the density of the cancellous bone (Zhang, et al., 2008 ; Westendorf, et al., 2002). Postnatal deletion of HDAC7 in the same population of chondrocytes led to an expansion of the proliferative zone, narrowing of the hypertrophic zone, reduction in femur lengths, and decrease in trabecular bone density (Bradley, et al., 2015a). Class II HDACs have low intrinsic deacetylase activity and work through functional complexes involving a class I HDAC. All class II HDACs have been shown to deacetylate Runx2 thereby, repressing its transcriptional activity, decreasing osteoblast differentiation, and promoting osteoclastogenesis (Table 1) (Kang, et al., 2005 ; Westendorf, et al., 2002 ; Jensen, et al., 2008).

#### **c. Class III HDACs (Sirt1 and Sirt6)**

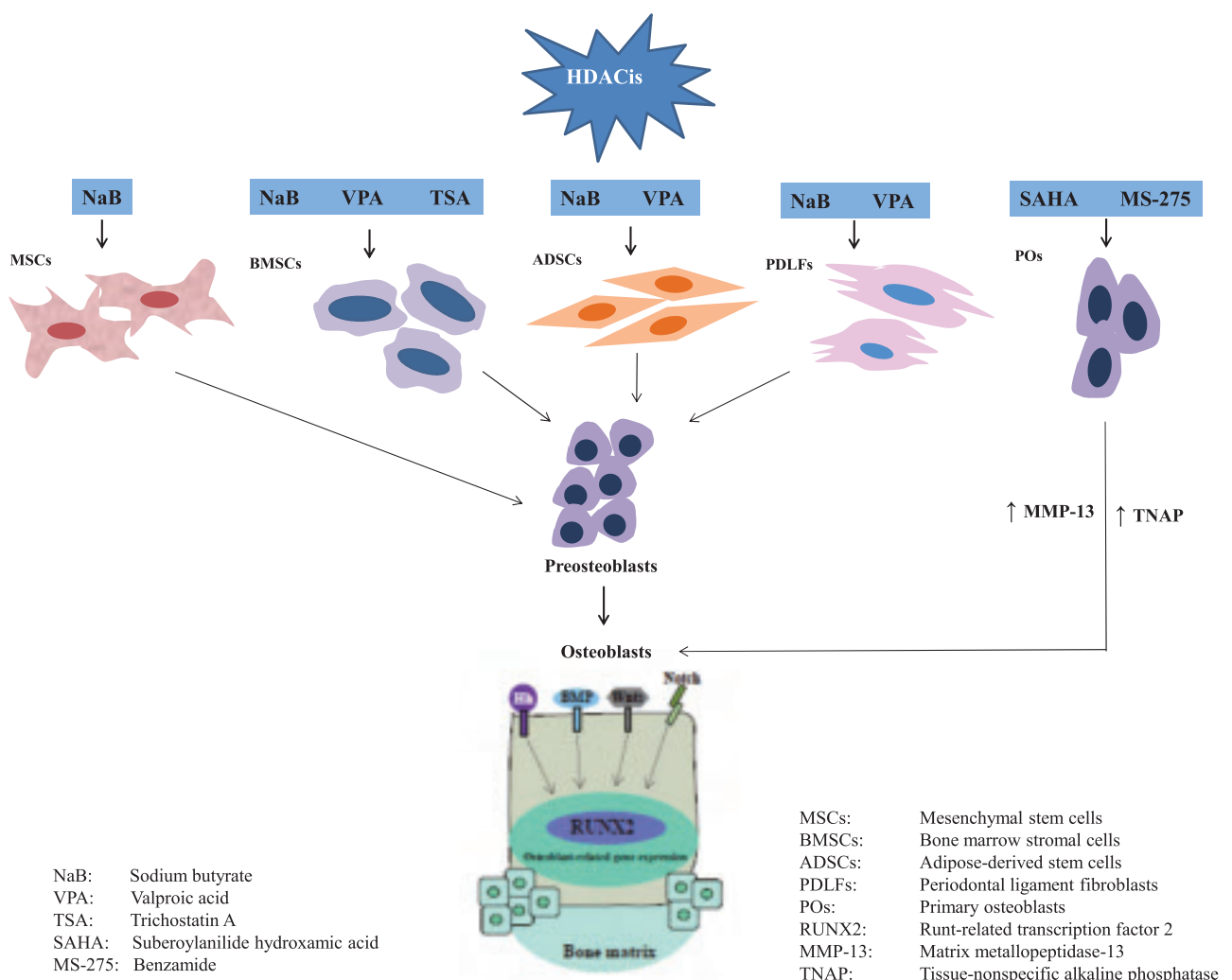
Class III HDACs, Sirt1 and Sirt6, play important roles in endochondral ossification. The activation of Sirt1 in mesenchymal stem cells promotes osteogenic differentiation, essential for endochondral ossification (Barter, et al., 2012). Germline Sirt1 deficiency increased p53-mediated apoptosis and produced severe developmental defects, including shorter stature, craniofacial abnormalities, increased cartilage apoptosis, and reduced endochondral ossification and cortical thickness in mice (Cheng, et al., 2003). Sirt6 facilitates endochondral ossification by controlling chondrocyte proliferation and differentiation. Sirt6 knock out mice displayed growth retardation shortly after birth, failed to thrive, and died at around 3.5 weeks of age due to genomic instability and degeneration of multiple organs (Mostoslavsky, et al., 2006). Although Sirt1 and Sirt6 have been shown to play important roles in bone development, the involvement of the other types of Sirts remains to be elucidated.

#### **Involvement of histone deacetylase inhibitors (HDACis) in osteogenesis**

HDACis affect many cellular properties, such as the cell cycle, Progression proliferation rates, gene expression, differentiation potential, accumulation of reactive oxygen species, and changes in cell death pathways (Khan & La

Thangue, 2012 ; Conte & Altucci, 2012 ; Dawson & Kouzarides, 2012). Attempts to apply HDACis for the regeneration of different tissues, such as cardiac, neural/nervous, dental, liver, and cartilaginous tissues, have been made (Ohtani & Dimmeler, 2011 ; Hsieh, et al., 2004 ; Duncan, 2011, 2012 ; Kurinna, et al., 2011 ; Hong, et al., 2009). Among them, the involvement of HDACis in bone regeneration is well documented (Boer, et al., 2006 ; Cho et al., 2005 ; Huynh et al., 2016, 2017). The osteogenic differentiation of different cell types is accelerated by several types of HDACis including sodium butyrate (NaB), valproic acid (VPA), trichostatin A (TSA), suberoylanilide hydroxamic acid (SAHA), and Benzamide (MS-275) (Fig. 1 ; Table 2). NaB promoted osteoblast bone formation by enhancing the activities of Runx2 and ALP in vitro (Iwami & Moriyama, 1993) ; the effects of NaB on the osteoblastic cell line and periodontal ligament fibroblast were reported for the first time in this study. Similarly, VPA and TSA enhanced osteo-

genic differentiation with the upregulation of several osteoblast marker genes (Lee, et al., 2006, 2009 ; Cho, et al., 2005 ; Xu, et al., 2009, 2013 ; Jeon, et al., 2006). SAHA, another pan HDACi, promoted mineralization and migration in primary osteoblasts by inducing the expression and activity of metalloproteinase (MMP)-13 (Duncan, et al., 2016). In addition, MS-275 has been found to stimulate bone formation by inducing the transcription of tissue-nonspecific alkaline phosphatase (TNAP) (Kim, et al., 2011). Together, these data indicate that the suppression of HDAC activity with these HDACis sufficiently promote the osteogenic differentiation of several cells via the upregulation of various transcription-related proteins, which may distinct roles during this process.



**Fig 1 :** Schematic representation showing role of HDACis on several cells for osteogenesis

**Table 2 :** The role of HDAC inhibitors (HDACis) on osteogenesis

Inhibitor	Targeted cell	Mechanism of action	Effect	References
NaB	Cloned osteoblastic cell lines Periodontal ligament fibroblasts	Increased ALP activity	Enhancement of bone formation	Iwami & Moriyama, 1993
	Primary bone marrow cells Rat osteosarcoma cells Calvaria cells	Increased the expression of Runx2, OC and ALP	Osteogenesis	Lee, et al, 2006, 2009
	Adipose-derived stromal cells	Decreased oxygen tension	Osteogenesis	Xu, et al., 2009
VPA	Adipose cells Bone marrow stromal cells	Increased the expression of Runx 2, OSX, OPN, BMP2 and ALP	Osteogenic differentiation	Cho, et al., 2005 Jeon, et al., 2006
	Adipose-derived stromal cells	Decreased oxygen tension	Osteogenesis	Xu, et al., 2009
	Dental pulp stem cells	Increase OC, BSP, OPN	Osteogenesis	Shen, et al., 2002
TSA	Primary bone marrow cells Rat osteosarcoma cells Calvaria cells	Increased the expression of Runx2, OC and ALP	Osteogenesis	Lee, et al, 2006, 2009
	Bone marrow stromal cells	Increased the expression of Runx2 and ALP	Osteogenic differentiation	Cho, et al., 2005
	Human periodontal ligament cells	Increased the expression of Runx2	Osteogenesis and enhanced mineral deposition	Huynh, et al., 2016
SAHA	Primary osteoblasts	Increased MMP-13	Osteogenesis	Duncan, et al., 2016
MS-275	Primary osteoblast precursors	Increased TNAP	Osteoblast bone formation	Kim, et al., 2011

NaB : sodium butyrate ; VPA : valproic acid ; TSA : Trichostatin A ; SAHA : suberoylanilide hydroxamic acid ; MS-275 : benzamide ; ALP : alkaline phosphatase ; Runx2 : runt-related transcription factor 2 ; OC : osteocalcin ; OSX : osterix ; OPN : osteopontin ; BMP2 : bone morphogenetic protein 2 ; BSP : bone sialoprotein ; MMP-13 : matrix metalloproteinase ; TNAP : tissue-nonspecific alkaline phosphatase.

## Possible clinical applications of histone deacetylase inhibitors (HDACis) for bone regeneration

To date, four HDACis have been approved by the United States Food and Drug Administration (US FDA) for the following anti-cancer drugs : Vorinostat, Romidepsin, Belinostat, and Panobinostat. Vorinostat (SAHA ; trade name, Zolinza<sup>®</sup>) is a linear hydroxamate compound that was approved for the treatment of cutaneous T-cell lymphoma (CTCL) (Mann, et al., 2007). Romidepsin (FK228 or depsipeptide ; trade name, Istodax<sup>®</sup>) is a cyclicpeptide HDACi that was originally approved for the treatment of CTCL by the US FDA ; subsequently, its use was extended for the treatment of peripheral T-cell lymphoma (PTCL) (Whittaker, et al., 2010). A third FDA approval was given for the HDACi Belinostat (PXD 101 ; trade name, Beleodaq<sup>®</sup>), which is a hydroxamic acid compound licensed for the treatment of relapsed or refractory PTCL. Like the other two FDA-approved HDACis, Belinostat is in the clinical trial phase for solid tumors (Poole, 2014). Panobinostat (LBH-589 ; trade name, Farydak<sup>®</sup>) is the most recently approved HDACi (Oki, et al., 2013) and was licensed for the treatment of multiple myeloma. Additionally, more than five HDACis are in phase III clinical trials, including repositioning of already approved HDACis (Jeon, et al., 2006). In ad-

dition to cancer treatment, the use of HDACis has been evaluated in various non-cancer diseases including neurodegenerative disease, inflammatory disease, osteoporosis, cardiovascular disease, HIV, and neurological diseases (Choi & Mostoslavsky, 2014 ; Dinarello, et al., 2011 ; Falkenberg & Johnstone, 2014 ; Lakshmaiah, et al., 2014). Some HDACis have been used for the treatment of experimentally-induced osteoporosis and fractures, and have successfully promoted bone regeneration in animal models (Boer et al., 2006 ; McGee-Lawrence & Westendorf, 2011). Thus, they may be applied for bone regeneration as a clinically secure drug.

## Conclusion

Recently, it has been demonstrated that HDACis can improve tissue engineering strategies. Bone tissue engineering has found early success in studies combining mesenchymal stem cells (MSCs) with HDACis ; therefore, there is a potential to translate this research into the clinical settings. Presently, researchers aim to combine scaffolds with growth factors, suitable cells, and environmental stimuli to generate functional tissue, such as bone and dentin in hard tissue regeneration region. This review shows that HDACis could be utilized as chemical cues to improve the efficacy of current tissue engineering techniques.

## References

- Barter MJ, Bui C & Young DA. Epigenetic mechanisms in cartilage and osteoarthritis : DNA methylation, histone modifications and microRNAs. *Osteoarthritis Cartilage* 20 (5) : 339–349, 2012.
- Boer J, Licht R & Bongers M. Inhibition of histone acetylation as a tool in bone tissue engineering. *Tissue Eng.* 12 : 2927–2937, 2006.
- Bradley EW, Carpio LR & Westendorf JJ. Histone deacetylase 3 suppression increases PH domain and leucine-rich repeat phosphatase (Phlpp) 1 expression in chondrocytes to suppress Akt signaling and matrix secretion. *J Biol Chem* 288 : 9572–9582, 2013.
- Bradley EW, Carpio LR, Olson EN & Westendorf JJ. Histone deacetylase 7 (Hdac7) suppresses chondrocyte proliferation and beta-catenin activity during endochondral ossification. *J Biol Chem* 290 : 118–126, 2015.
- Buchwald M, Kramer OH & Heinzl T. HDACi-targets beyond chromatin. *Cancer Lett* 280(2) : 160–167, 2009.
- Candido EP, Reeves R & Davie JR. Sodium butyrate inhibits histone deacetylation in cultured cells. *Cell* 14(1) : 105–113, 1978.
- Cheng HL, Mostoslavsky R, Saito S, Manis JP, Gu Y, Patel P, Bronson R, Appella E, Alt FW & Chua KF. Developmental defects and p53 hyperacetylation in Sir2 homolog (SIRT1)-deficient mice. *Proc Natl Acad Sci* 100 : 10794–10799, 2003.
- Chin SP, Dickinson JL & Holloway AF. Epigenetic regulation of prostate cancer. *Clin Epigenet* 2 (2) : 151–169, 2011.
- Cho HH, Park HT, Kim YJ, Bae YC, Suh KT & Jung JS. Induction of osteogenic differentiation of human mesenchymal stem cells by histone deacetylase inhibitors. *J Cell Biochem* 96(3) : 533–542, 2005.
- Choi JE & Mostoslavsky R. Sirtuins, metabolism, and DNA repair. *Curr Opin in Genet Dev* 26C : 24–32, 2014.
- Chuang DM, Leng Y, Marinova Z, Kim HJ & Chiu CT. Multiple roles of HDAC inhibition in neurodegenerative conditions. *Trends Neurosci* 32(11) : 591–601, 2009.
- Conte M & Altucci L. Molecular pathways : the complexity of the epigenome in cancer and recent clinical advances. *Clin Cancer Res*, 18 : 5526–5534, 2012.
- Dawson MA & Kouzarides T. Cancer epigenetics : from mechanism to therapy. *Cell* 150(1) : 12–27, 2012.
- Destaing O, Saltel F, Gilquin B, Chabadel A, Khochbin S, Ory S & Jurdic P. A novel Rho-mDia2-HDAC6 pathway controls podosome patterning through microtubule acetylation in osteoclasts. *J Cell Sci* 118 (13) : 2901–2911, 2005.
- de Ruijter AJ, van Gennip AH, Caron HN, Kemp S & van Kuilenburg AB. Histone deacetylases (HDACs) : characterization of the classical HDAC family. *Biochem J* 370 : 737–749, 2003.
- Dinareello CA, Fossati G & Mascagni P. Histone deacetylase inhibitors for treating a spectrum of diseases not related to cancer. *Mol Med* 17 : 333–352, 2011.
- Dou C, Li N, Ding N, Liu C, Yang X, Kang F, Cao Z, Quan H, Hou T, Xu J & Dong S. HDAC2 regulates FoxO 1 during RANKL-induced osteoclastogenesis. *Am J Physiol Cell Physiol* 310(10) : C780–7, 2016.
- Dudakovic A, Evans JM, Li Y, Middha S, McGee-Lawrence ME, van Wijnen AJ, Westendorf JJ. Histone deacetylase inhibition promotes osteoblast maturation by altering the histone H4 epigenome and reduces Akt phosphorylation. *J Biol Chem* 288(40) : 28783–91, 2013.
- Duncan HF, Smith AJ, Fleming GJ & Cooper PR. HDACi : cellular effects, opportunities for restorative dentistry. *J Dent Res* 90 : 1377–1388, 2011.
- Duncan HF, Smith AJ, Fleming GJP & Cooper PR. Histone deacetylase inhibitors induced differentiation and accelerated mineralization of pulp derived cells. *J Endod* 38 : 339–345, 2012.
- Duncan HF, Smith AJ, Fleming GJ, Partridge NC, Shimizu E, Moran GP, Cooper PR. The histone-deacetylase-inhibitor suberoylanilide hydroxamic acid promotes dental pulp repair mechanisms through modulation of matrix metalloproteinase-13 activity. *J Cell Physiol* 231 (4), 798–816, 2016.
- Falkenberg KJ & Johnstone RW. Histone deacetylases and their inhibitors in cancer, neurological diseases and immune disorders. *Nat Rev Drug Discov* 13 : 673–691, 2014.
- Gibney ER & Nolan CM. Epigenetics and gene expression. *Heredity* 105 : 4–13, 2010.
- Haberland M, Mokalled MH, Montgomery RL & Olson EN. Epigenetic control of skull morphogenesis by histone deacetylase 8. *Genes Dev* 23 : 1625–1630, 2009.
- Hong S, Derfoul A, Pereira-Mouries L & Hall D J. A novel domain in histone deacetylase 1 and 2 mediates repression of cartilage-specific genes in human chondro-



- cytes. *FASEB J* 23, 3539–3552, 2009.
- Hsieh J, Nakashima K, Kuwabara T, Mejia E & Gage FH. Histone deacetylase inhibition– mediated neuronal differentiation of multipotent adult neural progenitor cells. *Proc Natl Acad Sci* 101, 16659–16664, 2004.
- Huynh NC, Everts V, Pavasant P & Ampornaramveth RS. Inhibition of histone deacetylases enhances the osteogenic differentiation of human periodontal ligament cells. *J Cell Biochem* 117(6) : 1384–1395, 2016.
- Huynh NC, Everts V, Nifuji A, Pavasant P & Ampornaramveth RS. Histone deacetylase inhibition enhances in vivo bone regeneration induced by human periodontal ligament cells. *Bone* 95 : 76–84, 2017.
- Iwami K & Moriyama T. Effects of short chain fatty acid, sodium butyrate, on osteoblastic cells and osteoclastic cells. *Int J Biochem* 25 : 1631–1635, 1993.
- Jensen ED, Schroeder TM, Bailey J, Gopalakrishnan R & Westendorf JJ. Histone deacetylase 7 associates with Runx2 and represses its activity during osteoblast maturation in a deacetylation–independent manner. *Journal of Bone and Mineral Research* 23(3) : 361–372, 2008.
- Jeon EJ, Lee KY, Choi NS, Lee MH, Kim HN, Jin YH, Ryoo HM, Choi JY, Yoshida M, Nishino N, Oh BC, Lee KS, Lee YH, Bae SC. Bone morphogenetic protein–2 stimulates Runx2 acetylation. *J Biol Chem* 281 : 16502–16511, 2006.
- Jones PA, Issa JP & Baylin S. Targeting the cancer epigenome for therapy. *Nat Rev Genet* 17(10) : 630–641, 2016.
- Kang JS, Alliston T, Delston R, Derynck R. Repression of Runx2 function by TGF–beta through recruitment of class II histone deacetylases by Smad3. *Embo J* 24 : 2543–2555, 2005.
- Khan O & La Thangue NB. HDAC inhibitors in cancer biology : emerging mechanisms and clinical applications. *Immunol Cell Biol* 90(1) : 85–94, 2012.
- Kim HN, Lee JH, Bae SC, Ryoo HM, Kim HH, Ha H & Lee ZH. Histone deacetylase inhibitor MS–275 stimulates bone formation in part by enhancing Dlx3–mediated TNAP transcription. *J bone Miner Res* 26 : 2161–2173, 2011.
- Komatsu Y, Tomizaki KY, Tsukamoto M, Kato T, Nishino N, Sato S, Yamori T, Tsuruo T, Furumai R, Yoshida M, Horinouchi S & Hayashi H. Cyclic hydroxamic–acid–containing peptide 31, a potent synthetic histone deacetylase inhibitor with antitumor activity. *Cancer Res* 61(11) : 4459–4466, 2011.
- Kurinna S & Barton MC. Cascades of transcription regulation during liver regeneration. *Int J Biochem. Cell Biol* 43 : 189–197, 2011.
- Lagger G, O’Carroll D, Rembold M, Khier H, Tischler J, Weitzer G, Schuettengruber B, Hauser C, Brunmeir R & Jenuwein T. Essential function of histone deacetylase 1 in proliferation control and cdk inhibitor repression. *EMBO J* 21 : 2672–2681, 2002.
- Lakshmaiah KC, Jacob LA, Aparna S, Lokanatha D & Saldanha SC. Epigenetic therapy of cancer with histone deacetylase inhibitors. *J Cancer Res Ther* 10 : 469 – 478, 2014.
- Lee HW, Suh JH, Kim AY, Lee YS, Park SY & Kim JB. Histone deacetylase 1 – mediated histone modification regulates osteoblast differentiation. *Mol Endocrinol* 20 : 2432–2443, 2006.
- Lee S., Park J.R., Seo M.S., Roh K.H., Park S.B., Hwang J.W., Sun B., Seo K., Lee Y.S., Kang S.K., Jung J.W., Kang K.S. Histone deacetylase inhibitors decrease proliferation potential and multilineage differentiation capability of human mesenchymal stem cells. *Cell Prolif* 42(6) : 711–720, 2009.
- Mann BS, Johnson JR, Cohen MH, Justice R & Pazdur R. FDA approval summary : vorinostat for treatment of advanced primary cutaneous T–cell lymphoma. *Oncologist* 12 : 1247–1252, 2007.
- McGee–Lawrence ME & Westendorf JJ. Histone deacetylases in skeletal development and bone mass maintenance. *Gene* 474 : 1–11, 2011.
- Montgomery RL, Potthoff MJ, Haberland M, Qi X, Matsuzaki S, Humphries KM, Richardson JA, Bassel–Duby R & Olson EN. Maintenance of cardiac energy metabolism by histone deacetylase 3 in mice. *J Clin Invest* 118 : 3588–3597, 2008.
- Mostoslavsky R, Chua KF, Lombard DB, Pang WW, Fischer MR, Gellon L, Liu P, Mostoslavsky G, Franco S, Murphy MM, Mills KD, Patel P, Hsu JT, Hong AL, Ford E, Cheng HL, Kennedy C, Nunez N, Bronson R, Frenthewey D, Auerbach W, Valenzuela D, Karow M, Hottiger MO, Hursting S, Barrett JC, Guarente L, Mulligan R, Demple B, Yancopoulos GD & Alt FW. Genomic instability and aging–like phenotype in the absence of mammalian SIRT6. *Cell* 124 : 315–329, 2006.

- Obri A, Makinistoglu MP, Zhang H & Karsenty G. HDAC 4 integrates PTH and sympathetic signaling in osteoblasts. *J Cell Biol* 205 : 771–780, 2014.
- Ohtani K & Dimmeler S. Epigenetic regulation of cardiovascular differentiation. *Cardiovasc Res* 90 : 404–412, 2011.
- Oki Y, Buglio D, Fanale M, Fayad L, Copeland A, Romaguera J, Kwak LW, Pro B, de Castro Faria S, Neelapu S, Fowler N, Hagemester F, Zhang J, Zhou S, Feng L, Younes A. Phase I study of panobinostat plus everolimus in patients with relapsed or refractory lymphoma. *Clin Cancer Res* 19(24) : 6882–90, 2013.
- Peschansky VJ & Wahlestedt C. Non-coding RNAs as direct and indirect modulators of epigenetic regulation. *Epigenetics* 9(1), 3–12, 2014.
- Poole RM. Belinostat : first global approval. *Drugs* 74 : 1543–1554, 2014.
- Razidlo DF, Whitney TJ, Casper ME, McGee–Lawrence ME, Stensgard BA, Li X, Secreto FJ, Knutson SK, Hiebert SW & Westendorf JJ. Histone deacetylase 3 depletion in osteo/chondroprogenitor cells decreases bone density and increases marrow fat. *PloS One* 5 : e11492, 2010.
- Schroeder TM & Westendorf JJ. Histone deacetylase inhibitors promote osteoblast maturation. *J Bone Miner Res* 20(12) : 2254–2263, 2005.
- Schroeder TM, Kahler RA, Li X & Westendorf JJ. Histone deacetylase 3 interacts with runx2 to repress the osteocalcin promoter and regulate osteoblast differentiation. *J Biol Chem* 279(40) : 41998–42007, 2004.
- Shen J, Montecino M, Lian JB, Stein GS, Van Wijnen AJ, Stein JL. Histone acetylation in vivo at the osteocalcin locus is functionally linked to vitamin D–dependent, bone tissue–specific transcription. *J Biol Chem* 277 (23) : 20284–20292, 2002.
- Singh N, Gupta M, Trivedi CM, Singh MK, Li L & Epstein JA. Murine craniofacial development requires Hdac3–mediated repression of Msx gene expression. *Dev Biol* 377 : 333–344, 2013.
- Trivedi CM, Luo Y, Yin Z, Zhang M, Zhu W, Wang T, Floss T, Goettlicher M, Noppinger PR, Wurst W, Ferrari VA, Abrams CS, Gruber PJ & Epstein JA. Hdac2 regulates the cardiac hypertrophic response by modulating Gsk 3 beta activity. *Nat Med* 13 : 324–331, 2007.
- van Bokhoven H. Genetic and Epigenetic Networks in Intellectual Disabilities. *Annu. Rev. Genet.* 45 : 81–104, 2011.
- Vega RB, Matsuda K, Oh J, Barbosa AC, Yang X, Meadows E, McAnally J, Pomajzl C, Shelton JM, Richardson JA, Karsenty G & Olson EN. Histone deacetylase 4 controls chondrocyte hypertrophy during skeletogenesis. *Cell* 119 : 555–566, 2004.
- Westendorf JJ, Zaidi SK, Cascino JE, Kahler R, van Wijnen AJ, Lian JB, Yoshida M, Stein GS, Li X. Runx2 (Cbfa1, AML–3) interacts with histone deacetylase 6 and represses the p21(CIP1/WAF1) promoter. *Mol Cell Biol* 22 : 7982–7992, 2002.
- Whittaker SJ, Demierre MF, Kim EJ, Rook AH, Lerner A, Duvic M, Scarisbrick J, Reddy S, Robak T, Becker JC, Samtsov A, McColloch W, Kim YH. Final results from a multicenter, international, pivotal study of romidepsin in refractory cutaneous T–cell lymphoma. *J Clin Oncol* 28 : 4485–4491, 2010.
- Xu Y, Hammerick KE, James AW, Carre AL, Leucht P, Giaccia AJ & Longaker MT. Inhibition of histone deacetylase activity in reduced oxygen environment enhances the osteogenesis of mouse adipose–derived stromal cells. *Tissue Eng A*(12) : 3697–3707, 2009.
- Xu S, De Veirman K, Evans H, Santini GC, Vande Broek I, Leleu X, De Becker A, Van Camp B, Croucher P, Vanderkerken K & Van Riet. Effect of the HDAC inhibitor vorinostat on the osteogenic differentiation of mesenchymal stem cells in vitro and bone formation in vivo. *Acta Pharmacol Sin* 34(5) : 699–709, 2013.
- Yoshida M, Kijima M, Akita M & Beppu T. Potent and specific inhibition of mammalian histone deacetylase both in vivo and in vitro by trichostatin A. *J Biol Chem.* 5 : 265(28) : 17174–17179, 1990.
- Zhang Y, Kwon S, Yamaguchi T, Cubizolles F, Rousseaux S, Kneissel M, Cao C, Li N, Cheng HL, Chua K, Lombard D, Mizeracki A, Matthias G, Alt FW, Khochbin S & Matthias P. Mice lacking histone deacetylase 6 have hyperacetylated tubulin but are viable and develop normally. *Mol Cell Biol* 28 : 1688–1701, 2008.



Shamima SULTANA

2010 : Bachelor of Dental Surgery (BDS), Pioneer Dental College & Hospital, Bangladesh

2011 : Visiting Researcher, Division of Clinical Cariology and Endodontology, School of Dentistry, Health Sciences University of Hokkaido, Japan.

2013 : Ph.D Fellow, Division of Clinical Cariology and Endodontology, School of Dentistry, Health Sciences University of Hokkaido, Japan.





## [最近のトピックス]

## 神経栄養因子ニューロトロフィンによるエナメル芽細胞誘導

石田 成美, 谷村 明彦

北海道医療大学歯学部口腔生物学系薬理学分野

Narumi ISHIDA, Akihiko TANIMURA

Division of Pharmacology, Department of Oral Biology, School of Dentistry, Health Sciences University of Hokkaido

歯の原基である歯胚は、口腔上皮由来の歯原性上皮細胞と神経堤由来の歯原性間葉細胞から形成される。歯原性上皮細胞はエナメル芽細胞へと分化して、アメロゲニン、アメロプラスチンといったエナメルタンパク質を分泌する。一方、間葉細胞は象牙芽細胞や歯髄幹細胞などに分化して、象牙質や歯髄などを形成する。このような細胞分化では上皮-間葉相互作用が重要であり、様々な成長因子やその受容体がこの相互作用に関与する。近年、神経栄養因子の1つであるニューロトロフィン-4 (NT-4) とその受容体の1つである脳由来神経栄養因子受容体 (Trk) が、歯の発生において重要な役割を果たすことがわかってきた。さらにNT-4を使ってマウス人工多能性幹細胞 (miPSC) をエナメル芽細胞に分化させることができることが明らかになった。

Nakamuraらは胚形成中に発現するスフィンゴ糖脂質であるグロボシド (Gb4) が歯の発生段階や器官形成における歯原性上皮細胞に高発現することを明らかにした (Nakamura et al., 2016)。グロボシドとはスフィンゴ糖脂質の一種で、スフィンゴ脂質の一種であるセラミドに、側鎖として2つ以上の糖が結合した構造を持つ化合物である。また細胞膜表面に局在して、インテグリン、成長因子受容体、テトラスペニンなどの相互作用によって、細胞接着、細胞運動、細胞分化などの機能に関与する事が知られている。その中でもGb4は、歯原性上皮細胞に強く発現することが報告されてきた (Kamasaki et al., 2012)。マウスを使った免疫組織化学的解析では、生後1から3日目の切歯や生後3日目の白歯のエナメル芽細胞や象牙芽細胞でGb4の発現が認められた。またラット由来の歯原性上皮細胞株 (HAT-7細胞) をGb4存在下で72時間培養すると、エナメル芽細胞のマーカー遺伝子であるアメロゲニン、エナメルリンなどのエナメルタンパク質の遺伝子発現が大きく上昇することが示された。さらにこのエナメル芽細胞の誘導においてNT-4の受容体の1つであるTrkBの発現が誘導され、ERK1/2やp38のリン酸化が起こることや、ERK阻害剤 (PD98059) やp38 MAPキナーゼ阻害剤 (SB203580) の作用から、NT-4がTrkを刺激することによって活性化するMAPキナーゼ系を介して歯の発生過程の後期に起こるエナメル芽細胞の分化に関与することが示された。

さらに近年、miPSCから形成させた胚葉体をNT-4で処理すると、石畳状の上皮様の形態に変化を示すことや、上皮特異的マーカー遺伝子 (CK14) やエナメル芽細胞マーカー遺伝子 (DMP-1やAMG) の発現が顕著に増加することが明らかになった。この分化誘導作用は血清非存在下において特に顕著であり、NT-4単独で歯原性上皮細胞やエナメル芽細胞への分化誘導が促進されることを示している。miPSCからエナメル芽細胞の誘導に成功したこの研究によって、エナメル芽細胞の分化機構の解明のみならず、エナメル質形成不全の治療法や、歯の再生技術への応用の可能性が期待される (Abdullah et al., 2019)。

ラット歯原性上皮細胞株 (SF2細胞) は前エナメル芽細胞株として歯の発生メカニズムの研究に用いられている。このSF2細胞はmiPSCをエナメル芽細胞へ分化誘導することや、歯髄幹細胞を象牙質シアロタンパク質発現細胞へ分化誘導することが報告されている (Arakaki et al., 2012)。これらの分化誘導においてもNT-4などの神経栄養因子が関与している可能性が考えられる。

## 参考文献

- Abdullah A. N., Miyauchi S., Onishi A., Tanimoto K., Kato K.. Differentiation of mouse-induced pluripotent stem cells into dental epithelial-like cells in the absence of added serum. *In Vitro Cell Dev Biol-Anim*, 55(2), 130-137, 2019.
- Arakaki M., Ishikawa M., Nakamura T., Iwamoto T., Yamada A., Fukumoto E., Saito M., Otsu K., Harada H., Yamada Y., Fukumoto S.. Role of epithelial-stem cell interactions during dental cell differentiation. *J Biol Chem*, 287(13), 10590-10601, 2012.
- Kamasaki Y., Nakamura T., Yoshizaki K., Iwamoto T., Yamada A., Fukumoto E., Maruya Y., Iwabuchi K., Furukawa K., Fujiwara T., Fukumoto S.. Glycosphingolipids regulate ameloblastin expression in dental epithelial cells. *J Dent Res*, 91(1), 78-83, 2012.
- Nakamura T., Chiba Y., Naruse M., Saito K., Harada H., Fukumoto S.. Globoside accelerates the differentiation of dental epithelial cells into ameloblasts. *Int J Oral Sci*, 8(4), 205-212, 2016.

## [最近のトピックス]

## 音声合成ソフトによる「自分の声」での会話システム

廣瀬 知二

伊東歯科口腔病院

頭頸部がん治療のための喉頭摘出術や、ALS（筋萎縮性側索硬化症）の進行などで声を失う人は年間1万人程度いるといわれている。声を失うことは、身体的、精神的負担が大きく、QOL低下の大きな要因となる。したがって声をとり戻すことは治療意欲を継続していくうえでも重要である。

現在、喉頭摘出術後には代用音声として、食道発声、電気喉頭、シャント発声の3つの方法がある（福島, 2017）。食道発声法は空気を食道内に摂取し、その空気を逆流させて食道上部を振動する行う方法で、習得するまでには数カ月～2年程度の練習が必要である。電気喉頭は振動する機械を首に当て、咽頭粘膜を震わせて音を出す方法であるが音声の抑揚性が乏しい。シャント発声は、気管と食道を手術でつなぎ、肺からの空気を食道に流入させ食道粘膜を振動する方法で、他の代用音声に比べて、本来の喉頭発声に一番近い方法である。しかし手術が必要なこと、誤嚥性肺炎のリスクを伴うなどの短所がある。いずれの発声法も患者が以前有していた音声の再現とはいえ、またALSのような進行性疾患では適応することが困難である。

一方、代用音声以外のコミュニケーション方法として、音声を自動的に生成する音声合成技術が応用されている。音声合成ソフトは種類が多く、フリーソフトで入手することも可能である。しかしながら、50音の単音を収録し、その50音を1文字ずつつなぎ合わせて合成音をつくる方法では、機械的な音となってしまう、違和感がなく会話ができるとは言い難い。ボイスター<sup>®</sup>（ヒューマンテクノシステム）は声を失う前に利用者本人の声を録音し、データベース化することにより「自分の声」に近い音での会話を可能とするシステムである。

まず、利用者の日常会話や仕事の内容などを聞き取りし、どういう内容の言葉を発声する機会が多いかを調べる。その上で、定型文に加え特徴的な言い回しなどを加えた文章を朗読して録音する。その後、得られた長い音声ファイルを短い複数のクリップに分割する。次に実際の音声データに対して、その聴取結果や波形/スペクトルの視察結果に基づいて、発話内容に則した音素ラベル付与と各音素間の境界位置を特定するラベリングと呼ばれる作業を行う（図1）（鷹見ら, 2001）。そして、このラベリングしたデータをもとにデータベースを構築して音声を合成する。これでパソコンのキーボードに文章を入力すると自由に話すことができる。

現在、外出時の利便性を改善するため、スマートフォン向けのシステムが開発されつつあり、実用化が待たれる（図2）。

## 文献

福島啓文. 喉頭摘出後の代用音声. 日本臨牀 75 (増刊号2) : 533-538, 2017.

鷹見淳一, 加藤喜永, 呂 彬, 佐藤奈穂子. 半自動音声ラベリングシステムの開発. Ricoh Technical Report 27 : 43-51, 2001.




図1 音声データベースを構築する際に最も労力を要する作業はラベリングである。発話内容に適した音素ラベルの付与とその境界位置を決定する。



図2 タブレット端末でも使用は可能。スマートフォンでのシステムは試作段階である。実用化により出先での会話もよりスムーズに行えることが期待されている。

## [最近のトピックス]

どのくらいの細胞内Ca<sup>2+</sup>濃度上昇で唾液分泌は起こるのか？

根津 顕弘, 谷村 明彦

北海道医療大学歯学部口腔生物学系薬理学分野

Akihiro NEZU, Akihiko TANIMURA

Division of Pharmacology, Department of Oral Biology, School of Dentistry, Health Sciences University of Hokkaido

「どのくらいの細胞内Ca<sup>2+</sup>濃度 ([Ca<sup>2+</sup>]<sub>i</sub>) で唾液分泌は起こるのか？」

これは唾液腺を研究するものにとって大きな疑問である。

唾液腺からの水分分泌は、主に副交感神経終末より放出されたアセチルコリン (ACh) が腺房細胞のムスカリン受容体を活性化することによって起こる。受容体活性化は [Ca<sup>2+</sup>]<sub>i</sub> 上昇させ、この変化が腺腔側や基底膜側のイオンチャネルの開口に伴うイオン移動を引き起こす。この移動により生じる浸透圧差が水分分泌の駆動力であると考えられている。これらの知見は、その多くが単離唾液腺細胞を用いた間接的な証拠であり、唾液分泌を起こす [Ca<sup>2+</sup>]<sub>i</sub> を調べるには唾液腺の [Ca<sup>2+</sup>]<sub>i</sub> 変化と唾液分泌を生きた動物で同時に測定する必要があった。

我々は高感度Ca<sup>2+</sup>バイオセンサー (YC-Nano50; Ca<sup>2+</sup>に対する親和性 50 nM) の導入により、生きたラットの唾液腺腺房細胞における [Ca<sup>2+</sup>]<sub>i</sub> の定量化が可能なintravital Ca<sup>2+</sup> imaging法を確立した。また、微小圧力センサーを応用した唾液分泌速度 (感度: 50 nl/sec) のリアルタイム測定システムを構築した (Nezu *et al.*, 2015)。これら高感度測定システムを併用することで、顎下腺の唾液分泌と [Ca<sup>2+</sup>]<sub>i</sub> 変化の同時測定が可能となった。このシステムを用いAChの静脈内持続投与による唾液分泌と [Ca<sup>2+</sup>]<sub>i</sub> 変化を測定したところ、低濃度ACh刺激 (30–90 nmol/min) によって、唾液分泌と [Ca<sup>2+</sup>]<sub>i</sub> 変化に

20–100秒程度の時間差が観察され、[Ca<sup>2+</sup>]<sub>i</sub> が一定値を超えると唾液分泌が惹起されることが明らかとなった (図1)。このとき腺全体の [Ca<sup>2+</sup>]<sub>i</sub> を定量化すると、45–57 nM (変化量: 10–20 nM, Nezu *et al.*, 2019) となり、この [Ca<sup>2+</sup>]<sub>i</sub> は、ピロカルピン刺激で唾液分泌を起こした [Ca<sup>2+</sup>]<sub>i</sub> とよく一致した (Nezu *et al.*, 2015)。この [Ca<sup>2+</sup>]<sub>i</sub> は唾液分泌の閾値であると考えられ、唾液分泌を起こすには僅かな [Ca<sup>2+</sup>]<sub>i</sub> 変化で十分であることが明らかになった。

Intravital Ca<sup>2+</sup> imaging法の確立は、細胞レベルから生きた動物の組織レベルでの観察を可能とした。これにより、これまで直接的な解析できなかった「どのくらいの [Ca<sup>2+</sup>]<sub>i</sub> で唾液分泌は起こるのか？」についての定量解析が実現した。生体内での唾液分泌機構は、唾液腺細胞の [Ca<sup>2+</sup>]<sub>i</sub> 変化だけではなく、腺血流や自律神経系のフィードバックによる神経伝達物質等の影響も考えられる。細胞レベルの研究では識ることの出来なかった新しい分泌制御機構が発見される可能性が有り、現在も楽しみながら研究を続けている。

## 参考文献

- 1) Nezu A, Morita T, Tojyo Y, Nagai T, Tanimura A. *Exp Physiol.* 100(6): 640–651, 2015.
- 2) Nezu A, Morita T, Nagai T, Tanimura A. *Exp Physiol.* 104(1): 61–69, 2019.

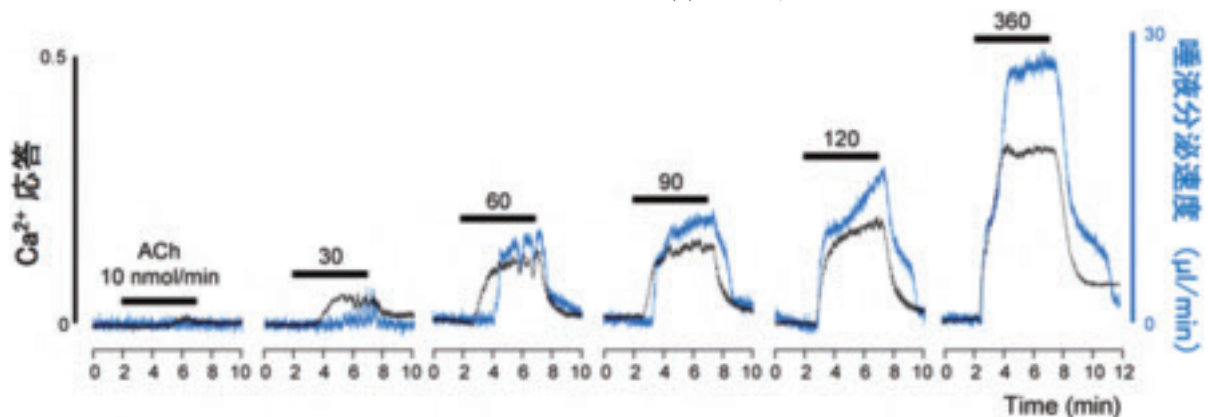


図1 アセチルコリン持続投与によるラット顎下腺の細胞内Ca<sup>2+</sup>濃度変化と唾液分泌の同時測定  
アセチルコリンの静脈内持続投与 (ACh: 10–360nmol/min) による [Ca<sup>2+</sup>]<sub>i</sub> 変化 (黒線) と唾液分泌速度 (青線). (文献2より改変)

2020 年  
評議会・総会

第 38 回学術大会  
特別講演会

プログラム  
抄録集

日時：2020 年 3 月 14 日（土）

会場：北海道医療大学札幌サテライトキャンパス

札幌市中央区北 4 条西 5 丁目 アスティ 45 12 階

（電話：011-223-0205）

主管：歯学部 口腔機能修復・再建学系

クラウンブリッジ・インプラント補綴学分野



## 北海道医療大学歯学会第38回学術大会 大会長挨拶



大会長 越智 守生  
クラウンブリッジ・インプラント補綴学分野

この度、坂倉康則会長をはじめ、多くの理事、評議員の先生方にご高配を賜り、第38回学術大会・総会を2020年3月14日(土)で開催担当させていただき運びになりました。

大会会場は本学札幌サテライトキャンパス、懇親会会場は京王プラザホテル札幌にて開催する予定としておりましたが、2月末に新型コロナウイルス感染症の蔓延と拡大防止に伴う北海道独自の緊急事態宣言発出という事態を受け、まずは懇親会の中止を決定しました。次にサテライトキャンパスを使用しての通常の集合型大会形式での開催を断念し、『誌上開催』に変更させていただきました点に御理解賜り、有難うございました。

本大会は、特別講演会として『口腔ケアを考える』をテーマに旭川医科大学歯科口腔外科学講座の竹川政範教授と札幌市立大学看護学部の村松真澄准教授をお願いしておりました。また、一般口演は22演題の発表を予定しておりました。残念ですが、先生方のマイクを通した声と美しいプロジェクター画像および活発なディスカッションを拝聴することができませんでした。そこで是非とも先生方の研究成果を北海道医療大学歯学会雑誌に投稿していただき歯科医学の発展に貢献していただきたいと思っております。

現在、我が国におきましては少しずつ新規感染者が減少しているとはいえ新型コロナウイルスの世界的な感染拡大という未曾有の事態であります。より早い新型コロナウイルス感染症の終息とワクチン開発および有効な治療方法の確立を心より祈願申し上げます。

## プログラム

●9:30～ 受付開始

●9:55～10:00 開会の辞

●一般演題 1 座長：根津尚史，廣瀬由紀人

10:00～10:10

1. S-PRG フィラー含有 CR 用研磨ペーストを用いた歯面研磨が  
マルチブラケット装置撤去後のエナメル質の再石灰化に及ぼす影響

○長崎綾汰<sup>1</sup>，伊藤修一<sup>2,3</sup>，斎藤隆史<sup>2</sup>，飯嶋雅弘<sup>1</sup>

<sup>1</sup>北海道医療大学歯学部口腔構造・機能発育学系歯科矯正学分野

<sup>2</sup>北海道医療大学歯学部口腔機能修復・再建学系う蝕制御治療学分野

<sup>3</sup>北海道医療大学歯学部総合教育学系歯学教育開発学分野

10:10～10:20

2. マイクロ CT を用いた歯内歯の三次元形態解析

○建部廣明<sup>1</sup>，秋月一城<sup>2</sup>，藤田景子<sup>2</sup>，Nazmus Shalehin<sup>1</sup>，川村尚彦<sup>3</sup>，  
細矢明宏<sup>1</sup>，中山英二<sup>4</sup>，入江一元<sup>1</sup>

<sup>1</sup>北海道医療大学歯学部口腔構造・機能発育学系歯科矯正学分野

<sup>2</sup>北海道医療大学歯学部口腔機能修復・再建学系う蝕制御治療学分野

<sup>3</sup>北海道医療大学歯学部総合教育学系歯学教育開発学分野

<sup>4</sup>北海道医療大学歯学部生体機能・病態学系歯科放射線学分野

10:20～10:30

3. 歯肉の副交感性血管拡張の部位特異性

○岡田悠之介<sup>1</sup>，三戸浩平<sup>2</sup>，大桶華子<sup>3</sup>，齊藤正人<sup>1</sup>，石井久淑<sup>2</sup>

<sup>1</sup>口腔構造・機能発育学系小児歯科学分野

<sup>2</sup>口腔生物学系生理学分野

<sup>3</sup>生体機能・病態学系歯科麻酔学分野

10:30～10:40

4. Physiochemical and biological properties of TMR-MTA cement mixed with strontium nitrate solution

○Urangoo Sugarbaatar<sup>1</sup>，Takashi Kado<sup>1</sup>，Yasushi Furuichi<sup>1</sup>，Kazuhiko Endo<sup>2</sup>

<sup>1</sup>Division of Endodontology and Periodontology,

<sup>2</sup>Division of Biomaterials and Bioengineering,

Department of Oral Rehabilitation, Health Sciences University of Hokkaido

10:40～10:50

5. Evaluation of the corrosion resistance of materials for dental implant abutment and superstructure in acidic fluoride solution

○Gazi Mehedi, Futami Nagano-Takebe, Takashi Nezu, Kazuhiko Endo

Department of Biomaterials and Bioengineering, Health Sciences University of Hokkaido

●10:50～11:00 休 憩

●一般演題 2 座長：倉重圭史，佐藤 惇

11:00～11:10

6. Freeze-dried Concentrated Growth Factors (CGF) with BMP-2 induced bone in back subcutaneous tissues of nude mice

○Bowen Zhu, Kenji Yokozeki, Masaru Murata

Division of Oral Regenerative Medicine, Health Sciences University of Hokkaido

11:10～11:20

7. DNA hypermethylation of sirtuin 1 (SIRT1) caused by betel quid chewing —a possible predictive biomarker for malignant transformation

○Shajedul Islam<sup>1</sup>, Osamu Uehara<sup>1,2</sup>, Hirofumi Matsuoka<sup>1</sup>, Yasuhiro Kuramitsu<sup>2</sup>, Daichi Hiraki<sup>3</sup>, Seiko Toraya<sup>1</sup>, Tetsuro Morikawa<sup>3</sup>, Hiroki Nagayasu<sup>4</sup>, Yoshihiro Abiko<sup>3</sup>, and Itsuo Chiba<sup>1</sup>

<sup>1</sup>Division of Disease Control and Molecular Epidemiology, School of Dentistry,

<sup>2</sup>Research Institute of Cancer Prevention,

<sup>3</sup>Division of Oral Medicine and Pathology, School of Dentistry,

<sup>4</sup>Division of Oral and Maxillofacial Surgery, School of Dentistry,

Health Sciences University of Hokkaido

11:20～11:30

8. Effects of Epithelial cell rest's of Malassez derived supernatants on tooth germ

○Dembereldorj Bolortsetseg, Syed Taufiqul Islam, Minowa Erika, Yunosuke Okada, Yoshihito Kurashige, Masato Saitoh

Department of Paediatric Dentistry, Health Sciences University of Hokkaido

11:30～11:40

9. Osteoma of the maxillary sinus: A case report

○Ariuntsetseg Khurelchuluun<sup>1</sup>, Durga Paudel<sup>1</sup>, Koki Yoshida<sup>1</sup>, Tetsuro Morikawa<sup>1</sup>, Fumiya Harada<sup>2</sup>, Jun Sato<sup>1</sup>, Tomoaki Sano<sup>3</sup>, Eiji Nakayama<sup>3</sup>, Tsuyoshi Shimo<sup>4</sup>, Hiroki Nagayasu<sup>2</sup>, Yoshihiro Abiko<sup>1</sup>

<sup>1</sup>Division of Oral Medicine and Pathology, Department of Human Biology and Pathophysiology, School of Dentistry, Health Sciences of University of Hokkaido

<sup>2</sup>Division of Oral and Maxillofacial Surgery, Department of Human Biology and Pathophysiology, School of Dentistry, Health Sciences of University of Hokkaido

<sup>3</sup>Division of Oral and Maxillofacial Radiology, Department of Human Biology and

Pathophysiology, School of Dentistry, Health Sciences University of Hokkaido  
<sup>4</sup>Division of Reconstructive Surgery for Oral and Maxillofacial Surgery, Department of Human Biology and Pathophysiology, School of Dentistry, Health Sciences of University of Hokkaido

11:40～11:50

10. Tooth extraction in a patient with juvenile osteoporosis and cardiovascular disease  
 ○Karnoon Shamsoon<sup>1,4</sup>, Tsuyoshi Shimo<sup>1</sup>, Fumiya Harada<sup>2</sup>, Kazuhiro Miyamoto<sup>2</sup>, Tatsuji Odachi<sup>3</sup>, Masahiro Ishikawa<sup>2</sup>, Tomofumi Kawakami<sup>3</sup>, Takashi Saito<sup>4</sup>, Yoshihiro Abiko<sup>5</sup>, Eiji Nakayama<sup>6</sup>, Hiroki Nagayasu<sup>2</sup>

<sup>1</sup>Division of Reconstructive Surgery for Oral and Maxillofacial Region, Department of Human Biology and Pathophysiology, School of Dentistry, Health Sciences University of Hokkaido

<sup>2</sup>Division of Oral and Maxillofacial Surgery, Department of Human Biology and Pathophysiology, School of Dentistry, Health Sciences University of Hokkaido

<sup>3</sup>Division of General Dental Sciences I, Department of Oral Rehabilitation, School of Dentistry, Health Sciences University of Hokkaido

<sup>4</sup>Division of Clinical Cariology and Endodontology, Department of Oral Rehabilitation, School of Dentistry, Health Sciences University of Hokkaido

<sup>5</sup>Division of Oral Medicine and Pathology, Department of Human Biology and Pathophysiology School of Dentistry, Health Sciences University of Hokkaido

<sup>6</sup>Division of Oral and Maxillofacial Radiology, Department of Human Biology and Pathophysiology, School of Dentistry, Health Sciences University of Hokkaido

11:50～12:00

11. 診断に苦慮した咀嚼筋腱・腱膜過形成症の1例

○Nagwan Ali Saeed Elsayed<sup>1</sup>, 志茂 剛<sup>2</sup>, 原田文也<sup>1</sup>, 南田康人<sup>1</sup>, 若林茉梨絵<sup>1</sup>, 佐藤幸平<sup>3</sup>, Karnoon Shamsoon<sup>4</sup>, 斎藤隆史<sup>4</sup>, 安彦善裕<sup>5</sup>, 田代真康<sup>6</sup>, 中山英二<sup>6</sup>, 川上智史<sup>3</sup>, 永易裕樹<sup>1</sup>

<sup>1</sup>北海道医療大学歯学部生体機能・病態学系顎顔面口腔外科学分野

<sup>2</sup>北海道医療大学歯学部生体機能・病態学系組織再建口腔外科学分野

<sup>3</sup>北海道医療大学病院歯科 口腔機能修復・再建学系高度先進保存学分野

<sup>4</sup>北海道医療大学歯学部口腔機能修復・再建学系う蝕制御治療学

<sup>5</sup>北海道医療大学歯学部口腔機能・病態学系臨床口腔病理学分野

<sup>6</sup>北海道医療大学歯学部生体機能・病態学系歯科放射線学分野

●12:00～12:05 休憩

●12:05～12:35 評議会・総会

●12:35～13:30 昼休み



●13:30～14:50 特別講演会 座長：越智守生

「口腔ケアを考える」

－周術期の口腔ケアの現状と展望－

講師：竹川政範先生

旭川医科大学 医学部 教授 (歯科口腔外科学講座)

－看護学部における口腔ケア教育－

講師：村松真澄先生

札幌市立大学 看護学部 准教授

●14:50～15:00 休 憩

●一般演題 3 座長：加藤幸紀，細谷明宏

15:00～15:10

12. Differential expressions of Junctional molecules and functions of young and old gingival epithelial cells in response to *Porphyromonas gingivalis* Lipopolysaccharides (Pg LPS) exposure.

○Sarita Giri<sup>1</sup>, Ayuko Takada<sup>2</sup>, Yasushi Furuichi<sup>1</sup>

<sup>1</sup>Division of Periodontology and Endodontology, Department of Oral Rehabilitation, School of Dentistry, Health Sciences University of Hokkaido

<sup>2</sup>Division of Biochemistry, Department of Oral Biology, School of Dentistry, Health Sciences University of Hokkaido

15:10～15:20

13. Comparison of acetylcholine-induced salivary secretion in rat strains with different AQP5 expression

○Tahmina Akter, Akihiro Nezu, Akihiko Tanimura

Division of Pharmacology, Department of Oral biology, School of Dentistry, Health Sciences University of Hokkaido

15:20～15:30

14. グリア細胞腫瘍に由来する C6 細胞の ATP による局所的カルシウムイオン濃度の上昇とその発生機構

○郷 賢治<sup>1</sup>, 根津頭弘<sup>2</sup>, 照光 真<sup>1</sup>, 谷村明彦<sup>2</sup>

<sup>1</sup>北海道医療大学歯学部生体機能・病態学系歯科麻酔科学分野

<sup>2</sup>北海道医療大学歯学部口腔生物学系薬理学分野

15:30～15:40

15. マウスにおける飼料性状の違いが糖代謝系に与える影響  
 ○菅 悠希，豊下祥史，竹田洋輔，佐々木みづほ，川西克弥，越野 寿  
 北海道医療大学歯学部口腔機能修復・再建学系咬合再建補綴学分野

15:40～15:50

16. 九州地区における（公社）日本口腔インプラント学会口腔インプラント  
 専門医の医療機関ウェブサイト表記について  
 ○山中大寛<sup>1</sup>，石川昌洋<sup>2,3</sup>，三上 進<sup>1,2</sup>，山田哲郎<sup>1,2</sup>，久原啓資<sup>2,3</sup>，  
 山口摂崇<sup>1,2</sup>，仲西和代<sup>1,2</sup>，舞田健夫<sup>4</sup>，井田有亮<sup>5</sup>，仲西康裕<sup>1,2</sup>，廣瀬由紀人<sup>1,2</sup>，  
 越智守生<sup>1,2</sup>  
<sup>1</sup>歯学部 クラウンブリッジ・インプラント補綴学分野  
<sup>2</sup>歯科クリニック 口腔インプラント科  
<sup>3</sup>歯学部 顎顔面口腔外科学分野  
<sup>4</sup>歯学部 高度先進補綴学分野  
<sup>5</sup>東京大学 大学院医学系研究科 高度医療経営人材育成プログラム

●15:50～16:00 休 憩

●一般演題4 座長：門 貴司，山口摂崇

16:00～16:10

17. 身元確認作業の流れ  
 ○大熊一豊<sup>1</sup>，泉川昌宣<sup>2</sup>，松田康裕<sup>2</sup>，斎藤隆史<sup>2</sup>  
<sup>1</sup>大熊歯科医院  
<sup>2</sup>北海道医療大学歯学部口腔機能修復・再建学系う蝕制御治療学分野

16:10～16:20

18. 保険外併用療養（選定療養）の「特別の料金」における都道府県格差に  
 ついて  
 －4. う蝕に罹患している患者の指導管理：小窩裂溝填塞－  
 ○岡村敏弘<sup>1</sup>，川上智史<sup>1,2</sup>，永易裕樹<sup>3</sup>  
<sup>1</sup>北海道医療大学予防医療科学センター  
<sup>2</sup>北海道医療大学歯学部口腔機能修復・再建学系高度先進保存学分野  
<sup>3</sup>北海道医療大学歯学部生体機能・病態学系顎顔面口腔外科学分野

16:20～16:30

19. 地域医療合同セミナーに参加して学んだこと  
 ○平本慎之助<sup>1</sup>，菅 悠希<sup>2</sup>，越野 寿<sup>2</sup>  
<sup>1</sup>北海道医療大学歯学部1年  
<sup>2</sup>北海道医療大学歯学部口腔機能修復・再建学系咬合再建補綴学分野

16:30～16:40

20. アクティブラーニングに関する一考察 - 東京医歯大の試み -

○柴田俊一

東京医科歯科大学大学院顎顔面解剖学分野

16:40～16:50

21. 本学大学病院における歯科訪問診療の平成30年度診療実績報告

○尾立 光<sup>1</sup>, 三重野花菜<sup>1</sup>, 末永智美<sup>1,2,4</sup>, 金本 路<sup>2</sup>, 本田優香<sup>1</sup>,  
煙山修平<sup>1</sup>, 吉野夕香<sup>5</sup>, 塚越 慎<sup>1</sup>, 川上智史<sup>1,3</sup>, 會田英紀<sup>1</sup>

<sup>1</sup>北海道医療大学歯学部生体機能・病態学系高齢者有病者・歯科学分野

<sup>2</sup>北海道医療大学在宅歯科診療所

<sup>3</sup>北海道医療大学歯学部口腔機能修復・再建学系高度先進保存学分野

<sup>4</sup>北海道医療大学病院 歯科衛生部

<sup>5</sup>北海道医療大学病院 地域連携室

16:50～17:00

22. 卵巣摘出がラットモデルにおけるオッセオインテグレーション獲得におよぼす影響と光機能化処理の効果

○煙山修平<sup>1</sup>, 河野 舞<sup>2</sup>, 舞田健夫<sup>3</sup>, 越野 寿<sup>4</sup>, 會田英紀<sup>1</sup>

<sup>1</sup>北海道医療大学 高齢者・有病者歯科学分野

<sup>2</sup>千葉県立保健医療大学

<sup>3</sup>高度先進補綴学分野

<sup>4</sup>咬合再建補綴学分野

●17:00～17:05 閉会の辞

北海道医療大学歯学会  
第 38 回学術大会

特別講演会

「口腔ケアを考える」



## 周術期の口腔ケアの現状と展望

旭川医科大学歯科口腔外科学講座 教授

竹川政範

周術期の口腔機能管理はがん、心臓、移植手術を受ける患者に対して、術前後の口腔の機能管理を行う事で術後合併症予防を行い、早期回復をさせる目的で実践されています。当初、周術期口腔機能管理は医師と歯科医師が連携して、がん患者の口腔機能管理を実施することにより、「手術」を行う場合のお口のトラブルや誤嚥性肺炎・感染症の予防と、「化学療法・放射線治療」を行う場合の口腔粘膜炎や口腔内感染等に対するがん治療の支持療法と位置づけ治療の向上をめざすものでした。最近では、脳血管疾患や救命救急の病棟においても、肺炎予防やリハビリテーションを含めて歯科医療従事者による口腔ケアの早期介入が行われています。さらに、医療・介護において歯科医療の重要性が認識され、歯科医療関係者の介入が求められる機会が増加しています。

近年、歯科医療従事者は医療において多(他)職種連携および地域連携で積極的な参加を求められています。私の講演では、当院での取り組みを含め周術期口腔機能管理の現状とその展望についてお話をさせていただきます。

——略 歴——  
たけかわ まさのり  
 竹川 政範



学歴

- 1978/ 3 旭川東高等学校卒業  
 1984/ 3 日本大学松戸歯学部卒業  
 1996/ 10 (社)日本口腔外科学会専門医  
 1999/ 12 医学博士（旭川医科大学）の学位取得

職歴

- 1984/ 7—1989/ 6 旭川医科大学付属病院 医員  
 1989/ 7—1990/ 6 旭川医科大学付属病院 助手  
 1990/ 7—1992/ 3 旭川赤十字病院歯科口腔外科 医師  
 1992/ 4—2002/ 12 旭川医科大学付属病院 助手  
 2001/ 1—2002/ 9 カナダブリティッシュコロンビア大学歯学部 訪問研究員  
 2003/ 1—2012/ 6 旭川医科大学病院 講師（歯科口腔外科）  
 2012/ 6—2018/ 1 旭川医科大学 医学部 准教授（歯科口腔外科学講座）  
 2018/ 1— 旭川医科大学 医学部 教授（歯科口腔外科学講座）

現在の研究テーマ

臨床：口腔外科学全般，全身疾患を有する患者様の歯科診療

研究：骨と歯の再生医学

学会役員,評議員等：日本口腔外科学会，日本口腔科学会，  
 日本有病者歯科学会，日本小児口腔外科学会，日本口腔ケア学会など

## 看護学部における口腔ケア教育

札幌市立大学看護学部 准教授

村松真澄

私は、看護学校の教育で歯科領域の講義で全身の健康と口腔の健康が関連すること口腔ケアの大切さを教授され、2週間歯学部附属病院での実習を体験した世代です。大学病院での看護の経験から、口腔ケアが治療や予後に影響を及ぼすと気づいたが、そのころは口腔ケアについての重要性について看護の知見が少なかった。

現在は、口腔ケアグッズも増え、教育教材も登場している。基本は、看護学生に多職種で共有できる口腔アセスメントを教授することや標準的な口腔ケアを演習で体験し、振り返りで経験にすることを実施してきた。実習では多くの学生の受け持つ患者が口腔ケアの支援を必要としている。大学教育では、講義、事例検討、口腔ケアについては学生の相互実習をしている。口腔ケアの評価ができる口腔シミュレータ開発もしている。卒業生が部署の口腔ケア手順を作成したことや病棟の口腔ケアを変えるために業務改善に取り組んだ等の報告も聞く。口腔ケアが普及するためには、教員が熱意をもって研究や教育、社会貢献活動を実践すること。手技が看護技術（アート）になるには、練習と振り返り、卓越したコミュニケーションが必要であることを学生と共有することである。

——略 歴——

むらまつ ますみ  
村松 真澄



【学歴】

1981年3月北海道大学医学部附属看護学校卒業。

1999年3月北海学園大学法学部法律学科卒業。

2008年3月北海道大学大学院歯学研究科高齢者歯科学教室博士課程修了。博士（歯学）取得。

【職歴】

北海道大学医学部附属病院看護部，医療法人愛全会愛全病院看護部，北海道大学歯学部附属病院看護部，地域支援医療部兼務，北海道大学病院看護部勤務，2007年4月札幌市立大学看護学部 講師，2012年4月同大学准教授，現在に至る。

【資格】

1981年看護婦免許取得。

1995年北海道看護協会にて看護管理者ファーストレベル研修終了。

1999年介護支援専門員実務研修終了。

2008年日本口腔ケア学会指導者認定。（指導者登録番号第208SB00010号）

2009年日本摂食嚥下リハビリテーション学会認定士。（認定士番号第150014号）

2010年日本公衆衛生学会認定専門家。（認定専門家番号第0360号）

2015年日本口腔ケア学会認定士（認定番号2150400007号）

【学会等】

日本老年看護学会評議員，日本摂食嚥下リハビリテーション学会評議員，日本口腔ケア学会評議員，日本公衆衛生学会モニタリング委員等

【地域貢献活動】

日本口腔看護研究会副代表世話人，のみこみ安心ネット札幌世話人，北海道口腔ケア研究会世話人，上川中部地域歯科保健推進協議会・旭川口腔ケア普及会幹事，等

【著書】

一歩進んだ口腔ケア 共著 金芳堂 2010年8月

積雪寒冷地における高齢者の居場所づくり 共著 ワールドプランニング社 2014年3月

多職種共働チーム先制医療での口腔ケアQ&A.50 共著 一世出版社 2016年3月

がん患者の口腔ケア 共著 医学書院 2017年2月1日



北海道医療大学歯学会  
第 38 回学術大会

一般演題

1

## S-PRG フィラー含有 CR 用研磨ペーストを用いた歯面研磨が マルチブラケット装置撤去後のエナメル質の再石灰化に及ぼす影響

○長崎綾汰<sup>1</sup>，伊藤修一<sup>2,3</sup>，斎藤隆史<sup>2</sup>，飯嶋雅弘<sup>1</sup>

<sup>1</sup>北海道医療大学歯学部口腔構造・機能発育学系歯科矯正学分野

<sup>2</sup>北海道医療大学歯学部口腔機能修復・再建学系う蝕制御治療学分野

<sup>3</sup>北海道医療大学歯学部総合教育学系歯学教育開発学分野

### 【目的】

歯科矯正治療終了時に歯面よりマルチブラケット装置およびボンディング材を除去した際には，エッチングによる脱灰面や樹脂含浸面の再石灰化を誘導する必要がある．S-PRG（surface reaction-type pre-reacted glass-ionomer）フィラーはフッ素をはじめとした様々なイオンの徐放能を有しており，再石灰化作用を有することが知られている．本研究では，装置撤去後のエナメル質表面に対する S-PRG フィラー含有 CR 研磨用ペーストによる歯面研磨の再石灰化作用を検討した．

### 【方法】

レジン包埋したヒトエナメル質試料を 35%リン酸でエッチング後，2つの領域に分け，半面にボンディング材を薄く塗布し，光照射した．人工唾液に 24 時間浸漬した後，カーバイドバーによりボンディング材を除去し，以下の 4 種の研磨を行った．1) フッ素非含有研磨ペースト（プレサージュ，松風），2) フッ素含有研磨ペースト（メルサージュ，松風），3) S-PRG フィラー含有研磨ペースト（PRG コンポグロス，松風），4) プレサージュ+PRG コンポグロス（n=15）．次に，研磨した標本を 7 日間，37°C で人工唾液に浸漬し，エッチング前後，ボンディング材除去後，人工唾液浸漬後の各ステップにおいて，ナノインデンテーション試験（ENT-1100a，エリオニクス）を行い，試料表面の機械的特性を測定し，一元配置分散分析と Tukey 検定を用いて統計的に分析した．

### 【結果】

全ての試料で，リン酸エッチングによりエナメル質表面の機械的特性が著しく低下した．ボンディング材を除去した後，樹脂含浸面は，脱灰面と比較してより大きな機械的特性を示した．各ペーストによる歯面研磨および 7 日間の人工唾液浸漬後，全ての試料の 2 領域（脱灰面，樹脂含浸面）ともに機械的特性の回復がみとめられた．フッ素非含有研磨ペースト+S-PRG フィラー含有研磨ペーストによる歯面研磨では，機械的特性が大幅に回復しフッ素含有ペーストと同等の再石灰化能力が認められた．

### 【結論】

プレサージュおよび PRG コンポグロスを併用した研磨方法は，マルチブラケット装置撤去後のエナメル質の再石灰化に有用である．

## 2

## マイクロ CT を用いた歯内歯の三次元形態解析

○建部廣明<sup>1</sup>，秋月一城<sup>2</sup>，藤田景子<sup>2</sup>，Nazmus Shalehin<sup>1</sup>，川村尚彦<sup>3</sup>，  
細矢明宏<sup>1</sup>，中山英二<sup>4</sup>，入江一元<sup>1</sup>

<sup>1</sup>北海道医療大学 歯学部 口腔構造・機能発育学系 組織学分野

<sup>2</sup>松田整形外科記念病院 歯科口腔外科

<sup>3</sup>北海道医療大学 歯学部 口腔構造・機能発育学系 歯科矯正学分野

<sup>4</sup>北海道医療大学 生体機能・病態学系 歯科放射線学分野

## 【目的】

歯内歯は，歯冠の一部が歯髓腔に向かって陥入した歯の形態異常で，1855年に初めて報告された．歯内歯の出現部位は上顎側切歯が最も多く，その出現率は約0.04～10%である．歯内歯の縦断標本を観察すると1つの歯の中に小さな歯が埋め込まれたように観察されるため，「歯内歯」とよばれている．しかし実際の形態は，舌側の歯冠部から連続したエナメル質が歯髓腔内に大きく陥入しており，陥入歯と呼ばれることもある．成因は，エナメル質形成前に内エナメル上皮の一部が歯乳頭内に侵入，増殖したためであることが報告されているが，詳細は明らかになっていない．臨床現場では，口内法エックス線像から歯内歯が偶然発見されることが多い．しかし，歯内歯は陥入部と舌側結節との重複による不鮮明なエックス線像であることから見落とされやすいことが報告されている．そこで本研究では，歯内歯の鑑別とその形態を明らかにする目的で，治療途中で抜去した歯内歯の三次元的な解析を行った．

## 【方法】

患者の主訴は上顎左側側切歯の動揺で，口内法診査および口内法エックス線撮影ならびに医用 CT 撮影を行った．患歯を局所麻酔下にて抜歯後，マイクロ CT 撮影を行った．

## 【結果および考察】

患歯は矮小歯の形態を示した．口内法エックス線像では歯根肥大および，歯髓腔内に硬組織を認めた．医用 CT 像では，複数の根管および，根周囲歯槽骨の著明な吸収像を認めた．マイクロ CT 像では咬頭頂から歯髓腔内へエナメルセメント境を超える陥入を認めたことから，患歯が歯内歯であると鑑別された．陥入部は歯根部付近で近心，遠心方向の2つに分岐しており，いずれも嚢状を示した．また，陥入の一部は歯根膜と交通していたことが明らかとなり，歯周組織や歯髓が病的な状態に陥り，抜歯適応になったと推察された．

## 【結論】

形態異常歯の鑑別には CT 撮影による三次元的な解析が有効であることが示された．

### 3

#### 歯肉の副交感性血管拡張の部位特異性

○岡田悠之介<sup>1</sup>，三戸浩平<sup>2</sup>，大桶華子<sup>3</sup>，齊藤正人<sup>1</sup>，石井久淑<sup>2</sup>

<sup>1</sup> 口腔構造・機能発育学系小児歯科学分野

<sup>2</sup> 口腔生物学系生理学分野

<sup>3</sup> 生体機能・病態学系歯科麻酔学分野

#### 【目的】

歯肉には副交感性血管拡張線維が存在し，三叉神経の求心性刺激を介して急峻な血流増加を誘発することが知られている(Izumi et al 1991)．したがって，副交感性血管拡張は歯肉の機能維持に重要であり，それらの障害は種々の疾患(歯肉炎等)に関連することが示唆される．また，辺縁歯肉と付着歯肉には毛細血管の分布密度に違いがあることが知られており (Nozaka et al 1976)，これらの歯肉の血管網における部位特異性は歯肉の局所機能に密接に関与していると考えられる．しかしながら，歯肉の血流動態，特に自律神経反射を介する血管反応の部位差については明確にされていない．そこで，本研究はウレタン麻醉下で人工呼吸管理されたラットを用いて，舌神経の求心性刺激時における辺縁歯肉と付着歯肉の血流動態を生理学的及び薬理学的手法で比較・検討した．

#### 【方法】

ラットの辺縁歯肉と付着歯肉の血流量は二次元血流計を用いて同時測定した．体幹血圧は大腿動脈から観血的に記録するとともに，諸種の薬物は大腿静脈から全身性に投与した．副交感神経の活性化は，舌神経の求心性電気刺激による三叉-自律神経反射法により行った．全ての実験は刺激に先立って両側の頸部交感神経幹と迷走神経を頸部で切断し，これらの影響を完全に除去した状態で行った．

#### 【結果】

舌神経の求心性刺激(20 V,20 S,20 ms)は刺激頻度依存性(1-20 Hz)に歯肉に有意な血流増加を誘発したが，辺縁歯肉における血流増加は付着歯肉の血流増加よりも有意に大きかった．これらの血流増加は，自律神経節遮断薬のヘキサメトニウム(10 mg/ml)により可逆的に有意に抑制された．

#### 【結論】

三叉神経の求心性入力を介する副交感性血管拡張は，付着歯肉よりも辺縁歯肉で顕著であることが示された．したがって，この部位特異性は歯肉の局所機能維持或いは歯周疾患の発症機序や病態に密接に関連することが示唆される．



4

## Physiochemical and biological properties of TMR-MTA cement mixed with strontium nitrate solution

○Urangoo Sugarbaatar<sup>1</sup>, Takashi Kado<sup>1</sup>, Yasushi Furuichi<sup>1</sup>, Kazuhiko Endo<sup>2</sup>

<sup>1</sup>Division of Endodontology and Periodontology,

<sup>2</sup>Division of Biomaterials and Bioengineering,

Department of Oral Rehabilitation, Health Sciences University of Hokkaido

**[Purpose]** Mineral Trioxide Aggregate (MTA) was introduced in 1990s to seal communication between the periodontium and the root canal. Nowadays, due to the good sealing ability and biocompatibility, MTA is widely used for retrograde fillings and treatment of root perforations. MTA and Portland based cements possess poor handling properties, especially when used as a retrograde filling because of prolonged setting time. A retrograde filling material should be set as soon as it is placed in contact with oral hard tissues to allow dimensional stability of the restoration and to confer adequate strength to avoid displacement during restorative procedures. The study aimed to improve physiochemical and biological properties of Mineral Trioxide Aggregate (MTA) cement using strontium nitrate.

**[Method]** Commercial White TMR-MTA (Yamakin Ltd.) cement powder and distilled deionized water (DDW) were mixed at 3:1 as a control group, and as experimental groups, powder mixed with 1%, 5%, 10% and 30% Sr nitrate solution. Mixtures were casted in the ring moulds, and incubated with 95-100% humidity at 37°C for 24h. Setting time was determined with a Vicat needle apparatus (flat end with  $\Phi$  1 mm) weighing at  $400 \pm 2$  gr. Compressive strength was measured using Autograph (AG-IS, SHIMADZU Corporation, Japan) in 1 day and 1 week of DDW immersion with a crosshead speed of  $0.75 \pm 0.3$  mm/min. Ions concentrations and pH value (ICP-OES and Horiba pH/ion/cond meter F-55) were measured after soaking in 5 ml of DDW in a sealed bottle at 37 °C for 1 day, 3 days and 1 week respectively. Mineralization tests were done after 21 days of MC3T3-E1 cells culture with TMR-MTA cement extract and various concentrations of Sr. The statistical analysis was carried out with Tukey tests at a significance level of 0.05.

**[Results and Discussions]** Final setting time of the cements with all concentrations of Sr-MTA were significantly shorter than that of the TMR-MTA. Among all, 30% Sr-MTA sat in the shortest time. These results suggested that the Sr ions accelerated setting reactions of MTA. 1% and 5% Sr-MTA significantly impaired ( $p < 0.05$ ) the compressive strength of TMR-MTA after 1 day immersion in DDW, while 10% didn't. The compressive strength of 30% Sr-MTA was significantly higher than that of 1% and 5% Sr-MTA, however there were no such differences among the 30% Sr-MTA, 10% Sr-MTA and TMR-MTA after 1 day of DDW immersion. Nonetheless, after 7 days of DDW immersion, the compressive strength of all concentrations of Sr-MTA and TMR-MTA did not differ. A pH of the test solution prepared from the 1%, 5%, 10% and 30% Sr-MTA specimens after 1, 3 and 7 days, were all same around 11 at the room temperature. Which was also similar to the pH of the solution prepared from TMR-MTA. The amount of Sr ions released from Sr-MTA immersed in DDW for 1 day was significantly higher than that immersed for 3 days and 1 week. The amount of released Ca ions for both TMR-MTA and Sr-MTA immersed in DDW for 1 day was also significantly higher than that immersed for 3 days and 1 week. Mineralized nodule formation in the highest concentration of Sr was relatively larger with the alizarin red S staining images.

**[Conclusion]** According to all results, Sr ions successfully reduced setting times without decreasing the compressive strength of MTA. Moreover, the highest concentration of Sr-MTA probably enhance mineralization of MC3T3-E1 cell.

5

## Evaluation of the corrosion resistance of materials for dental implant abutment and superstructure in acidic fluoride solution

○Gazi Mehedi, Futami Nagano-Takebe, Takashi Nezu, Kazuhiko Endo

Department of Biomaterials and Bioengineering, Health Sciences University of Hokkaido

**[Introduction]** In order to restore the missing tooth, dental implant has turned out to be a frequent choice. For patients having dental implants, use of acidic gel and mouth-wash solution containing fluoride is effective in the protection of the remaining teeth. According to many studies, it has been widely recognized that titanium (Ti) and its alloys actively corrode in acidic fluoride solution (AFS), however, little is known on the corrosion behavior of other materials which are also used as dental implant abutment and superstructure such as zirconium (Zr) and yttria-stabilized zirconia (YSZ).

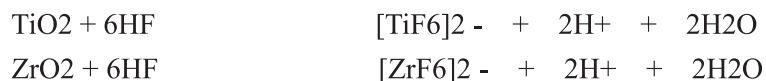
Hence, the objective of this study was to investigate the corrosion behavior of Zr and YSZ and compare their corrosion resistance in an acidic fluoride solution with that of Ti.

**[Materials & Method]** Commercially pure titanium disk (Ti, JIS grade 2, Morita Co., Kyoto, Japan), pure zirconium disk (Zr, Nilaco Co., Japan) and yttria-stabilized zirconia disk, (YSZ, TZ-3Y-E, Tosoh Co., Tokyo, Japan) were used. All specimens were mechanically polished (ECOMET 3, Buehler, USA) to a mirror surface. After polishing, they were cleaned ultrasonically in acetone and distilled water for 10 min each and then dried with flowing air. Each specimen was immersed in 10 ml of the test solution containing 0.1% NaF and 0.9% NaCl with pH 4.0. After removing from solution, the specimens were prepared for observation.

**[Results]** The surface roughness (Ra) of Ti and Zr increased significantly after 24 hours immersion, while that for YSZ showed no significant difference. The amount of released Ti or Zr ions was significantly higher for Ti and Zr than that of YSZ at 24h. From SPM images after corrosion test, it was found that Ti showed uniform corrosion while Zr showed pitting corrosion in the acidic fluoride solution (AFS) containing Cl<sup>-</sup>.

**[Discussion]** YSZ sintered compact with high crystallinity was chemically stable and did not dissolve into AFS. Ti and Zr with amorphous oxide film dissolved quickly in AFS.

The amorphous oxide films on Ti and Zr dissolved quickly, as following reactions:



Ti corroded uniformly while Zr further showed pitting corrosion in acidic fluoride solution containing Cl<sup>-</sup>.

**[Conclusions]** Ti and Zr with amorphous oxide film corroded in AFS. Zr was susceptible to pitting corrosion in the presence of Cl<sup>-</sup>. YSZ with high crystalline structure did not corrode in AFS. These results suggested that corrosion resistance of YSZ with high crystallinity is much higher than passive metal like Ti and Zr with amorphous oxide film in AFS.

6

Freeze-dried Concentrated Growth Factors (CGF) with BMP-2 induced bone in back subcutaneous tissues of nude mice

○Bowen Zhu, Kenji Yokozeki, Masaru Murata

Division of Oral Regenerative Medicine, Health Sciences University of Hokkaido

[Introduction] CGF glue consists of fibrin, platelets, and growth factors. The glue is obtained easily by centrifuge of human blood without any addition.

The aim of this study was to estimate a freeze-dried, human concentrated growth factor (CGF) membrane as a delivery material of recombinant human BMP-2 in ectopic sites, histologically.

[Materials and Methods] CGF membrane: Human venous blood in glass tube was centrifuged at 2400-2700 rpm for 13 min (Medifuge®, Italy). The middle layer was taken as CGF layer, and was compressed into a fresh membrane. The fresh CGF membrane was transformed to the freeze-dried membrane by Freeze dryer machine (EYELA FDL-035) for 6 hours.

[Composition] Forty microliter of BMP-2 solution (0.025g/L) was added into the freeze-dried membrane (5x5x2mm<sup>3</sup>) before graft.

Bioassay and tissue preparation: Freeze-dried CGF membrane with BMP-2 (1.0μg) were grafted into subcutaneous tissues of back skin in nude mice (5-week-old, male). The graft materials were explanted at 7, 10, and 14 days. The tissues were fixed, demineralized, embedded in paraffin, cut and stained with HE.

Results: Freeze-dried CGF membrane with BMP-2 induced bone and cartilage at 10 days, and bone marrow at 14 days. The membrane alone was almost absorbed at 14 days in the subcutaneous tissues.

[Discussion] Fibrin and platelets are main components of blood clot, and digested by plasmin. Since the freeze-dried membrane may have a good porous structure, compared to the fresh gel, it can offer more spaces of cell proliferation and differentiation into osteoblasts or chondrocytes.

[Conclusion] Freeze-dried CGF membrane might be a newly short-term biological scaffold for BMP-2 molecule in bone regeneration.

7

## DNA hypermethylation of sirtuin 1 (SIRT1) caused by betel quid chewing—a possible predictive biomarker for malignant transformation

○Shajedul Islam<sup>1</sup>, Osamu Uehara<sup>1,2</sup>, Hirofumi Matsuoka<sup>1</sup>, Yasuhiro Kuramitsu<sup>2</sup>, Daichi Hiraki<sup>3</sup>, Seiko Toraya<sup>1</sup>, Tetsuro Morikawa<sup>3</sup>, Hiroki Nagayasu<sup>4</sup>, Yoshihiro Abiko<sup>3</sup>, and Itsuo Chiba<sup>1</sup>

<sup>1</sup>Division of Disease Control and Molecular Epidemiology, School of Dentistry,

<sup>2</sup>Research Institute of Cancer Prevention,

<sup>3</sup>Division of Oral Medicine and Pathology, School of Dentistry,

<sup>4</sup>Division of Oral and Maxillofacial Surgery, School of Dentistry, Health Sciences University of Hokkaido

**[Background]** Arecoline, the major alkaloid of areca nut, is known to induce oral carcinogenesis, however, its mechanism is still needed to elucidate. SIRT1 has been identified as playing a role in the maintenance of epithelial integrity, and its alteration is often related to carcinogenesis.

**[Objectives]** In the present study, in order to characterize the association between chronic arecoline stimulation and carcinogenesis mRNA expression, DNA methylation, and protein levels of SIRT1 in human gingival epithelial progenitor cells (HGEPs), stimulated with arecoline was assessed. In addition, DNA methylation levels of SIRT1 were analyzed in the samples obtained from the BQ chewers. Furthermore, DNA methylation levels of SIRT1 were assessed in oral cancer patients with BQ chewing and non-chewing origin.

**[Methods]** HGEPs cells were treated with arecoline at a concentration of 50 µg/mL, alternating with and without arecoline for 30 days. DNA methylation, mRNA expression, and protein expression levels of SIRT1 in HGEPs cells were analyzed by qMSP, qRT-PCR, and western blotting, respectively. DNA methylation levels of SIRT1 were assessed by using qMSP in the smear samples. DNA methylation status of SIRT1 was assessed in paraffin-embedded tissue samples of oral squamous cell carcinoma (OSCC) obtained from BQ chewing and non-chewing patients and in tissue samples from healthy control subjects.

**[Results]** DNA hypermethylation of SIRT1 was correlated positively with reduced transcription in arecoline stimulated cells. The methylation level of SIRT1 in healthy oral epithelium of BQ chewing subjects is higher than that of non-chewing subjects. DNA methylation of SIRT1 was significantly higher in the tissue samples from BQ chewing patients with oral cancer than in samples from non-chewing oral cancer patients or controls.

**[Conclusions]** DNA hypermethylation of SIRT1 is involved in the occurrence of oral cancer in BQ chewing patients and that hypermethylation in the oral mucosa of BQ chewers could be a predictive marker for the occurrence of malignant transformation. Our study shows evidence that DNA hypermethylation may be an early event of oral carcinogenesis prior to observable clinical changes.



8

Effects of Epithelial cell rests of Malassez derived supernatants on tooth germ

○Dembereldorj Bolortsetseg, Syed Taufiqul Islam, Minowa Erika, Yunosuke Okada

Yoshihito Kurashige, Masato Saitoh

Department of Paediatric Dentistry, Health Sciences University of Hokkaido

**[Objects]** Enamel is formed by differentiated dental epithelial cells known as ameloblasts. The proliferating dental epithelial cells first differentiate into inner enamel epithelium, and subsequently differentiate into pre-ameloblasts, presecretory ameloblasts then secretory ameloblasts that synthesize and secrete enamel matrix proteins. The enamel matrix proteins self-assemble to form a matrix, which mineralizes as the ameloblasts continues to differentiate. Ameloblast expresses Amelogenin, a major structural protein of the enamel organic matrix, constitutes more than 90% of the enamel's protein content.

Epithelial cell rests of Malassez (ERM) are located in the periodontal ligament tissue near the middle 2/3rd of a tooth root and are derived from the Hertwig's epithelial root sheath fragments during advancing root development. ERM cells could play a pivotal role in the development, maintenance and regeneration of periodontal ligament tissues. In the previous study, we isolated the cloned ERM cells and detected ERM has some variations on Amelogenin expression depending on its type.

The purpose of this study was to clear the role of amelogenin on enamel mineralization is correlated with its expression level.

**[Method]** Cloning: ERM cells were isolated from porcine periodontal ligament by out-growth method, from which a group of cloned ERM cells were obtained through the single cell limiting dilution method.

Organ culture: Mandibular molar tooth germs were dissected from postnatal day (PN) 3 C57BL/J6 mice, and was grown for 1, 2, 3 and 7 days at 37°C in a modified Trowell system containing with 3 types of ERM cell cultured supernatants.

SEM and H.E staining: Cultured tooth germ were analyzed for enamel surface layer and thickness by Scanning electron microscopy (SEM) and stained by Hematoxylin-Eosin staining.

**[Results and Discussion]** SEM: PN3 mice tooth germ was at the bell stage. Tooth germ cultured on high amelogenin supernatants showed less mineralization compared to low amelogenin supernatants.

H.E staining: No obvious morphological changes was found in ameloblast between the samples. Most ameloblasts observed in neatly-arranged short columnar or columnar cells, with the nuclei at the opposite end of the cell to the basement membrane.

**[Conclusion]** These results revealed that the high-concentration of Amelogenin inhibits mineralization on tooth germ.

9

### Osteoma of the maxillary sinus: A case report

○Ariuntsetseg Khurelchuluun<sup>1</sup>, Durga Paudel<sup>1</sup>, Koki Yoshida<sup>1</sup>, Tetsuro Morikawa<sup>1</sup>, Fumiya Harada<sup>2</sup>, Jun Sato<sup>1</sup>, Tomoaki Sano<sup>3</sup>, Eiji Nakayama<sup>3</sup>, Tsuyoshi Shimo<sup>4</sup>, Hiroki Nagayasu<sup>2</sup>, Yoshihiro Abiko<sup>1</sup>

<sup>1</sup>Division of Oral Medicine and Pathology, Department of Human Biology and Pathophysiology, School of Dentistry, Health Sciences of University of Hokkaido

<sup>2</sup>Division of Oral and Maxillofacial Surgery, Department of Human Biology and Pathophysiology, School of Dentistry, Health Sciences of University of Hokkaido

<sup>3</sup>Division of Oral and Maxillofacial Radiology, Department of Human Biology and Pathophysiology, School of Dentistry, Health Sciences University of Hokkaido

<sup>4</sup>Division of Reconstructive Surgery for Oral and Maxillofacial Surgery, Department of Human Biology and Pathophysiology, School of Dentistry, Health Sciences of University of Hokkaido

[Introduction] Osteomas are benign osteogenic lesions originating from compact or cancellous bone cells and are rarely found in maxillary sinus. Most of these cases are asymptomatic and found incidentally during other dental treatment procedure. Herein, we present a case of an osteoma that was found in the left maxillary sinus, and discuss its clinical and histopathological features along with the treatment strategies.

[Case presentation] A 44-year-old Japanese woman reported to Health Sciences University of Hokkaido Hospital with a chief complaint of pain and a feeling of pressure in the lower-left posterior region in the jaw. The patient also complained of a clicking sound and locking during the movement of lower jaw. Radiographic examinations showed periapical radiolucency around the root of right mandibular first molar and left mandibular second molar. Computed tomography images showed temporomandibular joint (TMJ) deformities on both sides. Also, a ridge-like high density mass, similar in density to normal cortical bone, was seen in the lateral wall of the left maxillary sinus. A clinical diagnosis of periapical abscess, osteoarthritis of TMJ and maxillary sinus osteoma was made. The lesion in maxillary sinus was removed by Caldwell-Luc procedure during Le Fort I surgery which was performed for correction of osteoarthritis of TMJ. On histopathological examination, most of the tissue was composed of dense lamellar cortical bone and other medullary components with intervening fibrofatty and hematopoietic marrow elements. The case was diagnosed as an osteoma of the maxillary sinus. [Conclusion] Herein, we have reported a rare case of an osteoma in the maxillary sinus and discussed its clinical and histopathological features. Removal of lesion with minimum intervention might be the definitive treatment.

10

## Tooth extraction in a patient with juvenile osteoporosis and cardiovascular disease

○Karnoon Shamsoon<sup>1,4</sup>, Tsuyoshi Shimo<sup>1</sup>, Fumiya Harada<sup>2</sup>, Kazuhiro Miyamoto<sup>2</sup>, Tatsuji Odachi<sup>3</sup>, Masahiro Ishikawa<sup>2</sup>, Tomofumi Kawakami<sup>3</sup>, Takashi Saito<sup>4</sup>, Yoshihiro Abiko<sup>5</sup>, Eiji Nakayama<sup>6</sup>, Hiroki Nagayasu<sup>2</sup>

<sup>1</sup>Division of Reconstructive Surgery for Oral and Maxillofacial Region, Department of Human Biology and Pathophysiology, School of Dentistry, Health Sciences University of Hokkaido

<sup>2</sup>Division of Oral and Maxillofacial Surgery, Department of Human Biology and Pathophysiology, School of Dentistry, Health Sciences University of Hokkaido

<sup>3</sup>Division of General Dental Sciences I, Department of Oral Rehabilitation, School of Dentistry, Health Sciences University of Hokkaido

<sup>4</sup>Division of Clinical Cariology and Endodontology, Department of Oral Rehabilitation, School of Dentistry, Health Sciences University of Hokkaido

<sup>5</sup>Division of Oral Medicine and Pathology, Department of Human Biology and Pathophysiology School of Dentistry, Health Sciences University of Hokkaido

<sup>6</sup>Division of Oral and Maxillofacial Radiology, Department of Human Biology and Pathophysiology, School of Dentistry, Health Sciences University of Hokkaido

**[Introduction]** Osteoporosis is a systemic skeletal disease characterized by low bone mass and microarchitectural deterioration of bone tissue. Despite the benefits of a wide range of antiresorptive agents, osteonecrosis of the jaws (ONJ) potentially related to the usage of bisphosphonates were reported. In this study, we report a case of extraction of a patient with juvenile osteoporosis and cardiovascular disease who had been taking bisphosphonate for a long time.

**[Presentation of case]** A 45-year-old Japanese man was referred to our hospital for the screening of an intraoral infection before surgery for mitral regurgitation. Cardiac hypertrophy was recognized due to insufficient mitral regurgitation. He had been diagnosed with juvenile osteoporosis and had taken the bisphosphonate alendronate sodium hydrate for >9 years. After a consultation with the patient's primary care physician, we decided to withdraw the alendronate sodium hydrate for 2 months and restart it 1 month before and after the necessary tooth extraction. In April 2018, 2 g of amoxicillin was intravenously administered before the tooth extraction for the prevention of infective endocarditis against mitral regurgitation. We performed extraction of the left-side upper and lower molars under local and general anesthesia. At 12 months' post-extraction, there was no onset of anti-resorptive agent-related osteonecrosis of the jaw (ARONJ), and the patient's course continued to be good. However, at 6 months after the resumption of alendronate sodium hydrate, the hip fracture was caused by falling.

**[Discussion]** In juvenile osteoporosis patients with a mental development delay who are at risk of falling, tooth extraction under continued bisphosphonate treatment is necessary.

**[Conclusion]** The juvenile osteoporosis is reported to be an autosomal dominant inheritance of cardiovascular disease from an early stage. We present a case of tooth extraction of a patient with juvenile osteoporosis and cardiovascular disease who was withdrawn the alendronate sodium hydrate before and after the tooth extraction for 3 months.

## 11

**診断に苦慮した咀嚼筋腱・腱膜過形成症の1例**

○Nagwan Ali Saeed Elsayed<sup>1</sup>, 志茂 剛<sup>2</sup>, 原田文也<sup>1</sup>, 南田康人<sup>1</sup>, 若林茉莉絵<sup>1</sup>, 佐藤幸平<sup>3</sup>, Karnoon Shamsoon<sup>4</sup>, 斎藤隆史<sup>4</sup>, 安彦善裕<sup>5</sup>, 田代真康<sup>6</sup>, 中山英二<sup>6</sup>, 川上智史<sup>3</sup>, 永易裕樹<sup>1</sup>

<sup>1</sup>北海道医療大学歯学部生体機能・病態学系顎顔面口腔外科学分野

<sup>2</sup>北海道医療大学歯学部生体機能・病態学系組織再建口腔外科学分野

<sup>3</sup>北海道医療大学病院歯科 口腔機能修復・再建学系高度先進保存学分野

<sup>4</sup>北海道医療大学歯学部口腔機能修復・再建学系う蝕制御治療学

<sup>5</sup>北海道医療大学歯学部口腔機能・病態学系臨床口腔病理学分野

<sup>6</sup>北海道医療大学歯学部生体機能・病態学系歯科放射線学分野

**【緒言】**

咀嚼筋腱・腱膜過形成症は咬筋腱膜および側頭筋腱の過形成に起因する開口障害を呈する疾患である。しかしながら本疾患の臨床像は不明な点が多く難治性の顎関節症として治療されることが少なくない。本発表では顎関節症との診断下でスプリント療法を行うも症状が改善せず、手術療法で良好な結果が得られた一例を経験したので報告する。

**【症例】**

患者は32歳女性、左右の顎の痛みと口を開けづらいことを主訴に2018年来院した。夜間歯ぎしりを自覚されており、スプリントを作成し経過を診ていたが、症状の改善を認めず同年当科紹介初診となった。【現症】顔貌 square mandible, 左右側頭筋と咬筋に圧痛, 口腔内から咬筋前縁に圧痛を認め最大開口量は30mmであった。【画像所見】MR画像 T1強調像で咬筋前縁部に腱様の低信号領域を, 筋突起に付着する腱様の低信号領域を認めた。【臨床診断】咀嚼筋腱・腱膜過形成症。【処置および経過】2018年全身麻酔下にて両側筋突起切除術, 両側下顎角形成術を施行した。術直後には安静を指示し, 術後約1週間から積極的な開口訓練を指導した。開口器を用いた開口訓練は各食前, 眠前に3回, 40 mm以上の開口量を30秒間維持するよう継続指導した。術後1年経過するが, 夜間の歯ぎしりに対しては継続してスプリントを使用, 最大開口量は48mmが保持できている。

**【考察】**

咀嚼筋腱・腱膜過形成症は顎関節症症状を呈し診断に苦慮することがある。手術療法が適応となるが, 術前から患者の全身状態, 社会的背景などを含めて開口訓練に対するコンプライアンスを評価することが重要である。



12

Differential expressions of Junctional molecules and functions of young and old gingival epithelial cells in response to *Porphyromonas gingivalis* Lipopolysaccharides (Pg LPS) exposure.

○ Sarita Giri<sup>1</sup>, Ayuko Takada<sup>2</sup>, Yasushi Furuichi<sup>1</sup>

<sup>1</sup>Division of Periodontology and Endodontology, Department of Oral Rehabilitation, School of Dentistry, Health Sciences University of Hokkaido, Hokkaido, Japan

<sup>2</sup>Division of Biochemistry, Department of Oral Biology, School of Dentistry, Health Sciences University of Hokkaido, Hokkaido, Japan

**[Purpose]** Progressive deterioration of physiologic functions over time may modify the susceptibility of host against periodontal pathogens in initiating periodontal tissue destruction with specific virulence factors, including lipopolysaccharides (LPS). The objective of our experiment was to compare the influence of LPS on the expression of junctional molecules in young and senescence induced cells.

**[Materials and methods]** Human gingival epithelial cell (HGEPp) was treated with hydrogen peroxide (H<sub>2</sub>O<sub>2</sub>) to induce senescence. 400µM of H<sub>2</sub>O<sub>2</sub> was considered as optimal concentration to induce senescence, which was confirmed from the mRNA expression of senescence markers, p16, p21 and p53 and senescence associated β-galactosidase staining. Both young and senescence induced cells were treated with *Porphyromonas gingivalis* lipopolysaccharide (PgLPS) (1µgmL<sup>-1</sup>), while untreated cells were used as control. The mRNA and protein expression of junctional proteins such as claudin-1, -2, occludin and E-cadherin in HGEPp cells were compared using quantitative real time polymerase chain reaction. Mann-Whitney U test was used to test the significance.

**[Results]** The expression of claudin-1, 2, occludin was significantly upregulated in the senescence induced HGEPp cells as compared to the young cells. On the contrary, E-cadherin expression was significantly downregulated in the senescence induced cells as well as the Pg LPS treated young cells. However, E-cadherin upregulation was seen on the Pg LPS exposed senescence cells. The ratio of upregulation of all the molecules were much higher in the cells exposed to Pg LPS.

**[Conclusion]** The intensity of LPS seems to be higher in the senescence induced cells as compared to the young cells resulting in significant upregulation of junctional molecules. Further studies are focused to compare the effect of LPS on epithelial junctional molecules of aging subject with or w/o diseases.

**[Keywords]** junctional proteins, senescence, LPS, claudin, occludin, E-cadherin, Filaggrin.

13

### Comparison of acetylcholine-induced salivary secretion in rat strains with different AQP5 expression

○Tahmina Akter, Akihiro Nezu, Akihiko Tanimura

Division of Pharmacology, Department of Oral biology, School of Dentistry, Health Sciences University of Hokkaido

**[Introduction]** The membrane-bound water channels, aquaporin 5 (AQP5) is considered to be important for the transcellular fluid secretion in salivary gland cells. The low AQP5-expression rat (AQP5/low), established from Sprague-Dawley (SD) strain (Murdiastuti et al. 2002), has been used to examine the mechanisms of the salivary secretions. In the present study, we examined the roles of AQP5 with comparing acetylcholine (ACh)-induced salivary secretion and the expression of AQP5 in AQP5/low, SD, and Wistar/ST rats.

**[Method]** The expression of AQP5 in rat submandibular gland (SMG) was performed by Western blot analysis using anti-AQP5 antibody. Salivary secretions were examined by collecting whole saliva for every 10 min by inserting pre-weighed cotton balls into the mouth with a continuous infusion of ACh into the femoral vein. ACh-induced change in intracellular  $Ca^{2+}$  concentration ( $[Ca^{2+}]_i$ ) in dispersed SMG cells was measured by F-2500 fluorescence spectrophotometer using  $Ca^{2+}$  indicator, fura-2/AM.

**[Results]** The expression of AQP5 in AQP5/low was much lower than that in SD. We also found that Wistar/ST expressed same level of AQP5 as AQP5/low. Salivary secretions in AQP5/low, SD and Wistar/ST were induced with the intravenous infusions of ACh (30–1440 nmol/min) in a dose-dependent manner. The maximum salivary secretions with high-dose of ACh (720–1440 nmol/min) in AQP5/low and Wistar/ST (~2400 mg/30 min) were ~70% of that in SD (~3400 mg/30min). In addition, the salivary secretions with low-dose of ACh (60–90 nmol/min) in AQP5/low was 50% of that in SD. Interestingly, the salivary secretion with the low-dose of ACh in Wistar/ST, which express low level of AQP5, was comparable to that in SD. The ED<sub>50</sub> values for ACh-induced salivary secretion in AQP5/low, SD and Wistar/ST were 250, 120 and 100 nmol/min, respectively. We observed a concentration-dependent increase in  $[Ca^{2+}]_i$  in dispersed SMG cells from AQP5/low, SD, and Wistar/ST with ACh in a range from 30 nM to 300  $\mu$ M, and the detail of these  $Ca^{2+}$  response are currently analyzed.

**[Discussions]** Our results indicate the correlation between the expression level of AQP5 and the maximal secretions with high-dose of ACh, but not with the secretion with low-dose of ACh. These findings suggest that AQP5 is not the major determinant of the rate of the physiological salivary secretions with weak stimulations. Further experiments are needed to clarify the  $Ca^{2+}$  responses, activities of ion channels and cotransports in these strains of rats.

**[Conclusions]** AQP5 determines the rate of salivary secretions with strong stimulations, while the important roles of other factors are suggested for secretions with weak stimulations.

14

## グリア細胞腫瘍に由来する C6 細胞の ATP による局所的カルシウムイオン濃度の上昇とその発生機構

○郷 賢治<sup>1</sup>, 根津 顕弘<sup>2</sup>, 照光 真<sup>1</sup>, 谷村 明彦<sup>2</sup>

<sup>1</sup>北海道医療大学歯学部生体機能・病態学系歯科麻酔科学分野

<sup>2</sup>北海道医療大学歯学部口腔生物学系薬理学分野

### 【目的】

近年、脳の情報処理に関する細胞として神経細胞だけでなく、神経細胞を取り囲むグリア細胞の機能に対する関心が高まっている。グリア細胞はシナプス伝達、神経細胞死など幅広い機能に寄与することが明らかにされつつある。さらにグリオトランスミッターと呼ばれる生理活性物質を放出して、周囲の細胞と情報伝達することが知られている。本研究ではラットグリア細胞腫瘍由来の細胞株 (C6 細胞) を用いて、グリオトランスミッターのひとつである ATP による細胞内  $Ca^{2+}$  濃度 ( $[Ca^{2+}]_i$ ) 上昇を介する情報伝達機構を解析した。

### 【方法】

アデノウイルス・ベクターを用いてカルシウムセンサータンパク質 (GCaMP6s, Lck-GCaMP6f あるいは YC- nano50) を C6 細胞に発現させ、蛍光顕微鏡を用いたライブセルイメージング法で細胞内  $[Ca^{2+}]_i$  の変化を解析した。

### 【結果・考察】

C6 細胞に ATP を  $3 \mu M$  以上作用させると、細胞質全体で一過性の  $[Ca^{2+}]_i$  上昇と、それに続く持続層が観察された。また細胞外液  $Ca^{2+}$  の非存在下での ATP 刺激では、一過性の  $[Ca^{2+}]_i$  上昇のみ観察された。さらにこの ATP による  $[Ca^{2+}]_i$  上昇は、P2Y 受容体阻害薬である Suramin で抑制された。この結果から C6 細胞の ATP 刺激は P2Y 受容体を介する細胞内ストアからの  $Ca^{2+}$  放出と、それに続く細胞外からの  $Ca^{2+}$  流入を起こすことが確認された。一方、 $1 \mu M$  以下の弱い ATP 刺激では細胞質全体での  $[Ca^{2+}]_i$  上昇は少なく、突起部に局限した  $[Ca^{2+}]_i$  上昇が数分間隔で起こる局所的  $Ca^{2+}$  オシレーションが散見された。また Caged ATP ( $50 \mu M$ ) への光照射により局所的に ATP を発生させると、光照射部位に関わらず突起部だけで  $[Ca^{2+}]_i$  上昇が観察された。この結果から C6 細胞の突起部は細胞体に比べ ATP 感受性が高いことが明らかになった。この突起部での特異的な  $[Ca^{2+}]_i$  上昇の発生機構として、突起部における P2Y 受容体あるいは IP3 受容体の局在の可能性が考えられる。今後、膜透過性 CagedIP3 を用いた IP3 の感受性の解析や、免疫染色による受容体の局在の解析によって、突起部における  $[Ca^{2+}]_i$  応答の発生機構の解析を検討中である。

### 【結論】

グリア細胞腫瘍に由来する C6 細胞は、細胞体よりも突起部において ATP にたいして高い感受性を示すことが明らかになった。

15

**マウスにおける飼料性状の違いが糖代謝系に与える影響**

○菅 悠希, 豊下祥史, 竹田洋輔, 佐々木みづほ, 川西克弥, 越野 寿  
北海道医療大学歯学部口腔機能修復・再建学系咬合再建補綴学分野

**【目的】**

これまで我々は、咀嚼は活性型 GLP-1 の分泌を促進し、インスリンの産生を高めることで糖代謝の調整に寄与していることを明らかとした。分泌されたインスリンが正常に機能するためには標的となる細胞のインスリン感受性が重要である。アディポネクチンは、脂肪細胞に特異的に発現して分泌されるタンパク質であり、その作用の低下がインスリン抵抗性、2 型糖尿病の原因になることが知られている。本研究では、インスリン感受性を向上させる因子としてアディポネクチンをターゲットとし、固形飼育と液体飼育における血清中濃度の相違について分析した。

**【方法】**

実験動物には 4 週齢 WC57BL/6J 系雄性マウス 30 匹を用いた。経口・経管両用栄養剤（エンシュアリキッド、株式会社明治）で飼育する群（非咀嚼群）と経口・経管両用栄養剤と同一の栄養成分からなる固形飼料で飼育する群（咀嚼群）を設定した。12 週間飼育後、暗期に代わる 1 時間前にイソフルラン麻酔下で心臓より血液の採取を行った。血糖値を測定した後、血清中のアディポネクチンについて、Enzyme Immuno Kit (EIA)（和光純薬株式会社）を用いて Enzyme-Linked Immuno Sorbent Assay により測定した。

統計処理は SPSS を用いて Mann Whitney の U 検定を行い、有意水準  $p < 0.05$  とした。本実験は北海道医療大学動物実験倫理委員会の承認を得て行った。

（承認番号 19-050 号）

**【結果】**

血糖値は、咀嚼群で  $131.7 \pm 15.6 \text{ mg/dl}$ 、非咀嚼群で  $136.5 \pm 17.5 \text{ mg/dl}$  であり両群に有意な差は認めなかった。アディポネクチン濃度において、咀嚼群で  $55.9 \pm 16.6 \text{ ng/ml}$ 、非咀嚼群  $32.1 \pm 19.1 \text{ ng/ml}$  であり、咀嚼群で有意に高い値を示した ( $p < 0.05$ )。

**【考察】**

本研究の結果から、咀嚼がアディポネクチンの分泌を促進し、インスリン感受性の維持に寄与していることが明らかとなった。アディポネクチンは内蔵脂肪の蓄積により血中濃度が低下し、高血圧や糖尿病といった生活習慣病発症のリスクを上昇させている。一方、咀嚼回数の増加が内蔵脂肪の蓄積や肥満を低下させることが疫学調査によって明らかになっている。咀嚼によるアディポネクチンの上昇は内蔵脂肪の蓄積を介した反応である可能性が考えられる。これらのメカニズムについて、今後さらなる検証と解明を行っていく予定である。



16

## 九州地区における（公社）日本口腔インプラント学会口腔インプラント専門医の医療機関ウェブサイト表記について

○山中大寛<sup>1</sup>，石川昌洋<sup>2,3</sup>，三上 進<sup>1,2</sup>，山田哲郎<sup>1,2</sup>，久原啓資<sup>2,3</sup>，山口摂崇<sup>1,2</sup>，仲西和代<sup>1,2</sup>，舞田健夫<sup>4</sup>，井田有亮<sup>5</sup>，仲西康裕<sup>1,2</sup>，廣瀬 由紀人<sup>1,2</sup>，越智守生<sup>1,2</sup>

<sup>1</sup>歯学部クラウンブリッジ・インプラント補綴学分野

<sup>2</sup>歯科クリニック 口腔インプラント科

<sup>3</sup>歯学部 顎顔面口腔外科学分野

<sup>4</sup>歯学部 高度先進補綴学分野

<sup>5</sup>東京大学 大学院医学系研究科 高度医療経営人材育成プログラム

### 【目的】

近年，患者自身がウェブサイト上で医療機関の情報を検索し，検索した情報をもとに受診するかを判断することが一般的になりつつある．一方，美容医療において，ウェブサイト上の内容と実際の診療内容との差異が原因で，患者と医療機関の間でトラブルが発生し，社会問題となった．この問題に対応すべく，平成 30 年度の医療法改正に伴い，ウェブサイト広告に関するガイドラインが策定されたが，口腔インプラント専門医の広告表記は認められなかった．歯科における専門医制度の充実が議論されている中で，既存の各学会が認定する称号の信頼性を損なう事態は避けるべきである．そこで，本研究では医療広告ガイドラインに抵触する歯科医療機関の医療広告の現状把握のため，対象を九州地区（8 県）とし，東北・北海道地区での調査（石川ら，2019）と比較検討することを目的とした．

### 【方法】

九州地区の（公社）日本口腔インプラント学会口腔インプラント専門医取得歯科医師がウェブサイト上で「口腔インプラント専門医」等と広告表記しているかを調査した．調査期間は 2019 年 12 月 1 日から 2019 年 12 月 31 日までとした．インターネット検索エンジンを用いて各歯科医師の開設するウェブサイトを検索対象とした．

### 【結果】

九州地区で「口腔インプラント専門医」と表記していた歯科医療機関は，有資格者 147 人中 77 人（52.4%）であった．このうち歯科診療所（開業医）のものは 70 人（90.9%）と多数を占めた．東北・北海道地区での結果（石川ら，2019）は 137 人中 94 人（68.6%）であった．

### 【結論】

本研究の結果，約半数の口腔インプラント専門医が広告表記していることが分かった．またその多数は開業医であり，一部では地方間で差も認められた．人口の多い都市圏に専門医が集中しやすい傾向にあることも分かった．将来的に口腔インプラント専門医の広告表記が認められるためにも，既存の各学会が認定する称号の信頼性を損なうような事態は避けるべきであり，我々歯科医師が患者に対して誤解のない情報を正確に発信するべきである．

17

**身元確認作業の流れ**○大熊一豊<sup>1</sup>，泉川昌宣<sup>2</sup>，松田康裕<sup>2</sup>，斎藤隆史<sup>2</sup><sup>1</sup>大熊歯科医院，<sup>2</sup>北海道医療大学歯学部口腔機能修復・再建学系 口腔制御治療学分野**【目的】**

大規模な災害や事故等における個人識別作業においては，関係各方面の尽力により，各地域における違いは存在するものの，システムの流れが構築されつつある．すなわち行政から警察本部，そして各歯科医師会に協力要請があり，さらに私たち警察歯科協力医会等に属する会員が出動するシステムになっている．しかしながら，大規模災害時のような有事ではなく，平時における身元不明遺体については，直接所轄から地域の警察協力歯科医等へ依頼がある場合が殆どである．演者の場合は，十勝管内で開業しており，所轄内での身元不明遺体は直接演者が依頼を受け，遺体の口腔内所見による個人識別作業に携わっている内容報告を報告させて頂く．

**【事例】**

平成29年9月，北海道十勝郡浦幌町厚内の浜辺で作業中の住民により女性水死体が発見された．検視・検案の結果，自殺と事故の両面で捜査が開始されたが，身元に関する決め手がなく，同日池田警察署より歯科的所見による個人識別検査が依頼された．

**【結果及び考察】**

規模が小さい場合では，行政が絡むことはなく，平時における身元不明遺体については，直接所轄から北海道では群市の歯科医師会もしくは地域の警察協力歯科医等へ依頼する機会が多い，警察歯科医会が全国規模で整備された現状を照らせば，死因誤判定や，遺体誤認の危険性を回避すべく，今後警察歯科医のより一層の質の向上が社会から望まれており更なる研鑽が必要であると再認識した．特に解剖を要するような身元不明の異状死体においては，死後記録は出来る限り詳細かつ正確に記録しておくことが極めて重要であり，遺体を茶毘に付してしまっても，詳細な口腔内所見が鮮やかに蘇ってくるものでなければならぬ．今回本事例を通じ，剖検後のご遺体の所見採取が容易な分，より一層これらのことを念頭に置いて作業にあたらなければならないと改めて強く実感した．

18

## 保険外併用療養（選定療養）の「特別の料金」における都道府県格差について － 4. う蝕に罹患している患者の指導管理：小窩裂溝填塞－

○岡村敏弘<sup>1</sup>，川上智史<sup>1,2</sup>，永易裕樹<sup>3</sup>

<sup>1</sup>北海道医療大学予防医療科学センター

<sup>2</sup>北海道医療大学歯学部口腔機能修復・再建学系高度先進保存学分野

<sup>3</sup>北海道医療大学歯学部生体機能・病態学系顎顔面口腔外科学分野

**【目的】** 公的医療保険制度における公定価格である保険診療と異なり，医療機関が独自に金額を設定する自費診療における自費料金の実態については明らかになっていない．厚生労働省が行っている医療費の地域差分析（医療費マップ）などにより保険診療において都道府県格差は明らかにされているが，自費診療においては不明な点が多いことから，自費診療における自費料金の都道府県格差の有無を明らかにすることを目的とした．

**【方法】** 保険医療機関から報告され行政機関で受理された結果に基づき各地方厚生（支）局のホームページに掲載されている都道府県ごとのデータ（平成30年10月1日現在の保険外併用療養費医療機関名簿における報告内容のうち，う蝕に罹患している患者の指導管理で小窩裂溝填塞における1歯あたりの特別の料金）を用いて，都道府県ごとの平均値を算出しその比較（平均値の差の検定）を行った．また，本研究の第2報で報告したう蝕に罹患している患者の指導管理（フッ化物局所応用）との比較を行った．

**【結果】** 平成30年10月1日現在の小窩裂溝填塞（1歯につき）の全国平均料金は，1,710円（n=12,550）であった．都道府県別にみると，上位より10の都道府県は，石川県：2,118円，栃木県：2,024円，岩手県：1,885円，東京都：1,884円，群馬県：1,876円，神奈川県：1,874円，宮崎県：1,866円，長野県：1,849円，埼玉県：1,844円，鳥取県：1,813円，下位より10の都道府県は，長崎県：1,215円，山梨県：1,350円，岐阜県：1,386円，滋賀県：1,409円，大分県：1,424円，高知県：1,458円，北海道：1,480円，愛知県：1,484円，島根県：1,491円，沖縄県：1,500円であり，都道府県格差が確認された．

第2報で報告したう蝕に罹患している患者の指導管理（フッ化物局所応用）における結果と比較したところ同一の傾向を示しており，上位より10の都府県中の7都府県，下位より10の道県中の7道県は同じ都道府県が占めていた．

**【考察および結論】** 保険外併用療養（選定療養）におけるう蝕に罹患している患者の指導管理は，小児う蝕の再発抑制に対するニーズが高まりつつあることを踏まえて創設されたものであり，報告された特別の料金は自費料金に相当する．自費料金の状況にかかる従来の報告はアンケート調査によるものであったが，本研究において使用したデータは，医療機関が行政機関に報告し，かつ院内掲示されている料金であり，データの信頼性は高く，現場の実態を的確に反映しているものと考えられる．今後，ほかの要因との関連性を含め検討したい．

19

**地域医療合同セミナーに参加して学んだこと**○平本慎之助<sup>1</sup>，菅 悠希<sup>2</sup>，越野 寿<sup>2</sup><sup>1</sup>北海道医療大学歯学部1年<sup>2</sup>北海道医療大学歯学部口腔機能修復・再建学系咬合再建補綴学分野**【目的】**

地域医療合同セミナーは，札幌医科大学医学部，保健医療学部と合同で行われているカリキュラムであり，地域医療に従事する上で必要となる様々な知識を得てパートナーシップを形成すること，北海道が抱える地域医療の課題を理解することを目的として行われている．地域医療基礎実習として，15名程度を1グループとし留萌地区，別海中標津地区，黒松内地区にて3-4泊間宿泊して行われる．今回，この合同セミナーに参加したので報告する．

**【学習内容】**

令和元年度7月23日に札幌医科大学で地域医療に関わる講義，オリエンテーションを受けた後，8月6日から9日までの4日間に渡って別海町で実習が行われた．実習内容は，老人保健施設すこやかで集団リハビリテーション体験，町立別海病院での口腔ケア体験，および中西別ふれあい会館で地域高齢者へのインタビューの実施である．4日間の実習終了後，別海町グループ内で成果発表を行った後，12月に札幌医科大学で医学部1-3年生と合同で成果発表を行った．

**【学習成果】**

老人保健施設すこやかでは福祉施設における入所者の生活，食事方法について学ぶことができた．町立別海病院では，地域における病院の役割，入院患者における口腔ケアの重要性について学ぶことができた．中西別ふれあい会館では高齢者における健康課題に合わせたコミュニケーションについて学ぶことができた．

また，実習終了後すぐに少人数での振り返りを行い，成果発表を行ったことは，自分が実習を通じて何を学んだかを改めて考えることができ，さらに別海地域における地域特性による問題点について改めて考えることができた．

**【まとめ】**

実習全体を通じて，医療人として必要なコミュニケーションの重要性について学ぶことができた．さらに，札幌医科大学の医学部，保健医療学部と合同で実習を行うことで，それぞれの専門分野の特色と，どのように専門職を連携していくのか実践的に学ぶことができた．

20

## アクティブラーニングに関する一考察 - 東京医歯大の試み -

○柴田俊一

東京医科歯科大学大学院顎顔面解剖学分野

### 【目的】

文科省が2017年に公示した「新しい学習指導要領の考え方」ではアクティブラーニング導入を踏まえた授業の改善法について言及している。これは主に小中高を対象にしているが、様々な大学でもアクティブラーニング導入がうたわれている。東京医歯大は2021年度入学の学生から新カリキュラムを実施することになり、アクティブラーニングを大幅に導入する計画となっている。まだ計画段階のもので現状未決定の部分が多いがその意義と問題点について考察する。

### 【方法】

東京医歯大で計画されているカリキュラム改革に伴うアクティブラーニング案をCBT、国家試験が控えている歯学部教育とうまくマッチング出来るかどうかという視点から検討する。

### 【結果と考察】

東医歯大におけるアクティブラーニングの定義は次の通りである。自ら問題を提起し、自ら問題を解決する創造力を身に付け、先端的な教育・研究・診療を実践できる人材を育成することを目的とした学習者主体の学習法の中で、学習者が情報を一方向的に受け取る講義ではなく、受け取った情報について、またはそれらを用いて、学習者が高次の学習活動に能動的に従事する機会を授業時間内に提供するものである。具体的にはこの定義に従い、実習、演習、課題発表、グループワーク、討論、ディベートや、すでに行われているPBL(Problem-based Learning)・CBL(Case-based Learning)・TBL(Team-based Learning)なども、アクティブラーニングと捉えることができる。

上述のように新カリキュラムでアクティブラーニングを大幅に導入する予定となっている。まだ確定した訳ではないが、骨子としては1)大学での講義のコマ数を4割削減する。2)講義は原則として対面のものを行わず、学生は自宅で講義のビデオを見て学習する。3)大学ではビデオで学んだ内容の理解度を確認する事を前提にしたうえで、討論、演習、あるいは実習を行う。という極めて革新性の高いものとなっている。

この案の問題点としてすぐ浮かんで来るのが、歯学部はCBTや国家試験がありそれらは残念ながら知識偏重のものであるので、それらに十分に対応できるかということである、またすべての科目をこのような形式にした場合、学生はビデオを見る時間に忙殺され日常生活に支障を来すのではないかということも考えられる。これらの問題を踏まえて果たしてこのようなアクティブラーニング中心のカリキュラムが成立するのかどうか、非常に難しい問題であると思われる。



21

## 本学大学病院における歯科訪問診療の平成 30 年度診療実績報告

○尾立 光<sup>1</sup>, 三重野花菜<sup>1</sup>, 末永智美<sup>1,2,4</sup>, 金本 路<sup>2</sup>, 本田優香<sup>1</sup>,  
煙山修平<sup>1</sup>, 吉野夕香<sup>5</sup>, 塚越 慎<sup>1</sup>, 川上智史<sup>1,3</sup>, 會田英紀<sup>1</sup>

<sup>1</sup>北海道医療大学歯学部生体機能・病態学系高齢者有病者・歯科学分野

<sup>2</sup>北海道医療大学在宅歯科診療所

<sup>3</sup>北海道医療大学歯学部口腔機能修復・再建学系高度先進保存学分野

<sup>4</sup>北海道医療大学病院 歯科衛生部

<sup>5</sup>北海道医療大学病院 地域連携室

### 【目的】

当院では平成 17 年の開設以来、地域の関係機関との連携を図りながら歯科訪問診療を行ってきた。今回、当院の歯科訪問診療の現状ならびに実施している患者の欠損歯列の病態を把握し傾向を分析することを目的とした。

### 【方法】

当院において平成 30 年 4 月から平成 31 年 3 月までの 1 年間で、歯科訪問診療を受けた患者を対象として、性別、年齢構成、治療内容、回数ならびに現在歯数について後ろ向き調査を行った。

### 【結果および考察】

調査対象とした期間中に歯科訪問診療を実施した患者の総数（実人数）は 262 名（平均 84.9±8.7 歳，男/女：68/194 名）であった。その内訳は後期高齢者（75 歳以上）が 235 名（89.7%），前期高齢者（65～74 歳）が 22 名（8.40%）であり，65 歳未満はわずかに 5 名であった。延べ回数は 4,196 回であった。治療の内訳は，①口腔衛生指導 2,801 件（59.4%），②義歯関連 1,065 件（22.8%），③歯周治療 347 件（7.5%），④修復処置 109 件（2.3%）⑤外科処置 88 件（1.9%），⑥歯内療法 57 件（1.2%），⑦歯冠補綴 52 件（1.10%），その他 193 件（4.1%）であった。現在歯数の平均は 10.7±8.9 本，咬合支持数の平均は 3.1±4.2 か所であった。宮地の咬合三角における分布は第Ⅰエリア 13.4%，第Ⅱエリア 16.8%，第Ⅲエリア 20.2%，第Ⅳエリア 49.6%であった。また，平成 28 年から継続して介入している患者は 88 名であり，そのうち平成 29 年度に宮地の咬合三角のエリアが第Ⅰ～Ⅲエリアであった患者 50 名のうちでエリアを維持していた患者は 49 名であった。そのうち当院の歯科衛生士または施設衛生士による口腔衛生指導が行われていた患者は 43 名（87.8%）であった。

### 【結論】

今回の結果より，当院において歯科訪問診療を受診している患者の約 9 割が後期高齢者であり，治療内容の約 8 割を口腔衛生指導と義歯関連が占めていることが分かった。また，継続した口腔衛生指導を行うことで欠損歯列の拡大を防止する可能性が示唆された。

22

## 卵巣摘出がラットモデルにおけるオッセオインテグレーション獲得におよぼす影響と光機能化処理の効果

○煙山修平<sup>1</sup>，河野 舞<sup>2</sup>，舞田健夫<sup>3</sup>，越野 寿<sup>4</sup>，會田英紀<sup>1</sup>

<sup>1</sup>北海道医療大学 高齢者・有病者歯科学分野

<sup>2</sup>千葉県立保健医療大学，

<sup>3</sup>高度先進補綴学分野，

<sup>4</sup>咬合再建補綴学分野

**【目的】**わが国において，人口高齢化に伴い骨粗鬆症の患者は年々増加しており，骨粗鬆症患者は，約1,300万人にのぼると推測されている．骨粗鬆症は骨密度の低下，骨質の劣化により骨強度が低下するため，インプラントの初期固定失敗のリスク因子となり，さらに正常なリモデリングの障害はオッセオインテグレーションの維持不良をもたらすため，インプラント治療のリスクファクターとされている．これまでに我々は，ラット大腿骨モデルにおいて，光機能化処理が骨-インプラント結合能を高めることを報告してきた．そこで，本研究では卵巣摘出を行った骨粗鬆症モデルラットにおけるインプラントの光機能化処理の有効性を検証することを目的とした．

**【方法】**直径1mm×長さ2mmのJIS第二種純チタンの試作シリンダー型インプラントを19%フッ化水素酸と64%硫酸を用いて酸処理を施した後に4週間暗所保存したものを対照群(NA)，埋入前にNAに対して15分間の短波長紫外線照射を行ったものを光機能化群(PA)とした．8週齢で卵巣摘出をした14週齢雌性Sprague Dawley (SD)ラットの左右大腿骨遠心骨端9mmの位置に各試料を埋入した(OS-NA，OS-PA群)．また，卵巣摘出をしない14週齢雌性SDラットにはNAのみ埋入した(Con-NA群)．上記のラットモデルに対して，埋入後2週に摘出したインプラント体を含む大腿骨に対して，卓上試験機(EZTest，島津製作所)を用いた押し込み試験を行い，最大押し込み荷重を測定し，骨-インプラント結合強度を評価した．さらに，走査電子顕微鏡(SEM)を用いて押し込み試験後のインプラント表面を観察した(動物実験倫理委員会 承認番号093号)．

**【結果と考察】**埋入後2週の押し込み試験では，最大押し込み荷重はOS-NA群に対して，Con-NA群，OS-PA群でそれぞれ1.49倍，1.55倍に有意に増大した( $p < 0.05$ ， $n=8$ )．インプラント表面にはOS-PA群，Con-NA群，OS-NA群の順により多くの骨様組織の付着が認められた．この結果より，卵巣摘出によって骨-インプラント結合強度は低下するものの，インプラントを光機能化することによって骨-インプラント結合強度が回復したと考えられる．

**【結論】**本研究の結果より，卵巣摘出を行った骨粗鬆症モデルラットにおいて，インプラントの光機能化処理が有効であることが示唆された．

# 会 務 報 告

2020年北海道医療大学歯学会臨時総会記録

## 1) 庶務報告

(1) 会員数	(2) 役員
正会員      691 名	常任理事    8 名
準会員      5 名	理事        28 名
賛助会員    12 名	監事        2 名
臨時会員    6 名	評議員     60 名
<u>名誉会員</u> 21 名	
735 名	

### (3) 会務報告

平成 31 年

第 1 回理事会    平成 31 年 2 月 13 日 (水)  
 報告事項    庶務報告 編集報告 企画報告 その他(研究奨励賞)について  
 審議事項    平成 30 年決算報告と平成 31 年予算(案)について

第 38 回学術大会担当講座

口腔機能修復・再建学系・クラウンブリッジ・インプラント補綴学分野  
 越智守生教授

特別講演会①が承認された。

第 2 回理事会    平成 31 年 3 月 5 日 (火)  
 報告事項    論文賞(最優秀論文賞 1・優秀論文賞 2)

第 3 回理事会    令和元年 6 月 26 日 (水) 特別講演会②③が承認された。

第 4 回理事会    令和元年 10 月 9 日 (水) 特別講演④が承認された。

第 5 回理事会    令和元年 11 月 13 日 (水)  
 令和元年(2019 年)度研究奨励募集要項について  
 第 38 回学術大会日時についての報告

## 2) 編集報告

北海道医療大学歯学雑誌 (38 巻 1 号)

原著 3 編 症例報告 1 編 最近のトピックス 3 編

学会記録 (本文 78 頁)

北海道医療大学歯学雑誌 (38 巻 2 号)

総説 2 編(内 1 編は招待) 原著 2 編 症例報告 2 編 レビュー 1 編

最近のトピックス 3 編 (本文 149 頁)

## 3) 企画報告

第 37 回学術大会

日 時：平成 31 年 3 月 16 日 (土曜日)

場 所：北海道医療大学札幌サテライトキャンパス

担当講座：口腔機能修復・再建学系 生体材料工学分野

定例講演会

平成 31 年第 37 回学術大会と併催

演題名：医療情報が牽引する現代の医学・医療

講 師：井田 有亮先生 東京大学 大学院医学系研究科

文部省課題解決型高度医療経営人材育成 PG 担当 特任講師

『経営のできる大学病院幹部養成プログラム』専任

<特別講演>

① 平成 31 年 2 月 19 日 (火) 担当講座 歯周歯内治療学分野

演題名：Dental caries — strategies for disease prevention from a  
Scandinavian perspective

演 者：Peter Lingström.LDS,PhD

Professor in the Department Cariology

Dean of the Institute of Odontology

Sahlgrenska Academy at University of Gothenburg

② 令和元年 7 月 24 日 (水) 担当講座 臨床口腔病理学分野

演題名：Regional and ethnic features of dental caries in children of the  
Khabarovsk territory

演 者：Prof. Aleksandra Anatolyevna Antonova

## ③ 令和元年 8 月 27 日 (火) 担当講座 小児歯科学分野

演題名：1. コラーゲンメンブレンを応用した細胞成長因子徐放化による骨再生  
2. 米国の歯科医学教育と歯科事情

演 者：ニューヨーク大学歯学部 (補綴学講座) 准教授 山野 精一先生

## ④ 令和元年 10 月 24 日 (木) 担当講座 臨床口腔病理学分野

演題名：Oral and maxillofacial Surgery: Current Practices and challenges in Nepal

演 者：Prof. Dr. Chandan Upadhyaya

4) その他

## ① 研究奨励・論文賞

<研究奨励金>

生体機能・病態学系 臨床口腔病理学分野 森川 哲郎

研究テーマ： *P.gingivalis* 由来 Lipopolysaccharide が脳毛細血管内皮細胞に及ぼす影響

口腔構造機能・機能発育学系 歯科矯正学分野 川村 尚彦

研究テーマ：顎変形症患者における外科的矯正治療前後の顎顔面形態の三次元解析

<論文賞>

## \*最優秀論文賞 (1編)

口腔生物学系 薬理学分野 石田 成美

・新規組織透明化技術による歯および歯周組織の立体構造解析

## \*優秀論文賞 (2編)

口腔構造・機能発育学系 歯科矯正学分野 山口 優

・関節荷重が成長期ラット下顎頭軟骨の細胞外基質 mRNA 発現に及ぼす影響

生体機能・病態学系 臨床口腔病理学分野 佐藤 惇

・タモギタケ由来エルゴチオネインの短期及び長期作用による歯肉上皮細胞における遺伝子発現変化のバイオインフォマティクス解析

## ② COI (利益相反) 委員 5名

遠藤一彦、越智守生、石井久淑、舞田健夫、三浦清志 (外部 1名：学務部次長)

顧問弁護士：小澤優一 (変わらず)



## ③ 名誉会員の推薦

坂倉康則、 家子正裕

## &lt;審議事項&gt;

## 3) 役員改選について

北海道医療大学歯学会役員（案）

会 長：遠藤一彦

専務理事：越智守生

常任理事：庶務担当 村田勝 細矢明宏

編集担当 石井久淑 志茂剛

企画担当 奥村一彦 永野恵司

会計担当 荒川俊哉 伊藤修一

会計監事：越野寿 谷村明彦

任期：2020年4月1日～2022年3月31日まで（2年）

## 会計報告

## 北海道医療大学歯学会 2019年決算 (2019年1月1日～2019年12月31日)

収入の部			
科 目	本年予算額	本年決算額	執行率
①会費等収入	3,415,000	3,608,000	106%
正会員			
本年納入分	2,650,000 (530名×5,000円)	2,675,000 (535名×5,000円)	101%
滞納分 (入会金滞含)	250,000 (50件×5,000円)	378,000 (1件×3,000円・75件×5,000円)	151%
準会員			
本年納入分 (滞納分含む)	15,000 (5名×3,000円)	12,000 (本年3名・滞1名×3,000円)	80%
新規入会		3,000 (1名×3,000円)	
賛助会員			
本年納入分	360,000 (12名×30,000円)	360,000 (12名×30,000円)	100%
新規会員			
新卒	25,000 (5名×5,000円)	30,000 (6名×5,000円)	120%
新規会員 その他	75,000 (15名×5,000円)	100,000 (20名×5,000円)	133%
新規会員 臨時(正)	25,000 (5名×5,000円)	20,000 (4名×5,000円)	80%
臨時(準)		6,000 (2名×3,000円)	
入会金	15,000 (5名×3,000円)	24,000 (8名×3,000円)	160%
②事業収入	220,000	232,500	106%
広告	220,000	232,500	106%
別刷り料 掲載料			
③雑収入	11,000	25,077	228%
利息	1,000	757	76%
その他	10,000	24,320	243%
当期収入(A)	3,646,000	3,865,577	106%
前期繰越金(B)	11,685,003	11,685,003	
収入合計 (C) = (A + B)	15,331,003	15,550,580	

支出の部			
科 目	本年予算額	本年決算額	執行率
①学術大会及び定例講演会	600,000	526,872	88%
開催費等	300,000	286,876	96%
印刷費	100,000	93,096	93%
宿泊費	20,000	0	0%
旅費	80,000	46,900	59%
謝礼	100,000	100,000	100%
②特別講演会補助	300,000	120,000	40%
③雑誌発行費	2,850,000	2,253,944	79%
印刷費	2,300,000	1,864,107	81%
発送費	200,000	112,837	56%
査読費	100,000	60,000	60%
英文添削費	30,000	17,000	57%
総説依頼費	20,000	0	0%
論文賞費(最優秀・優秀)	200,000	200,000	100%
④事務費	1,660,000	1,487,931	90%
事務委託費(交通費含む)	1,300,000	1,214,540	93%
事務印刷費	10,000	296	3%
事務通信費	200,000	157,643	79%
事務用品費	150,000	115,452	77%
⑤備品費	50,000	0	0%
⑥研究奨励金	500,000	500,000	100%
⑦会議費	15,000	12,000	80%
⑧予備費	100,000	0	0%
⑨諸雑費	50,000	1,080	2%
⑩日本歯学系学会年会費	50,000	50,000	100%
当期支出合計(D)	6,175,000	4,951,827	80%
当期支出差額(E) (A - D)	-2,529,000	-1,086,250	
次期繰越金(H) (B + E)	9,156,003	10,598,753	
総支出 (H + D)	15,331,003	15,550,580	

本年度の帳簿等関連諸表調査の結果、決算報告に誤りのないことを認めます。

2020年2月16日

会計監事 遠藤一太郎  
会計監事 成野 亨

## 北海道医療大学歯学会 2019年預かり金会計 決算 (2019年1月1日～2019年12月31日)

収入の部		
科 目	本年予算額	本年決算額
①新規預かり金	150,000	250,000
新入会員		
2020年会費	75,000 (15名×5,000円)	150,000 (30名×5,000円)
2021年会費	75,000 (15名×5,000円)	100,000 (20名×5,000円)
②前年度までの預かり金	230,000	230,000
2019年会費分	55,000 11名×5,000円 (2017年預)	55,000 11名×5,000円 (2017年預)
2020年会費分	95,000 19名×5,000円 (2018年預)	95,000 19名×5,000円 (2018年預)
2021年会費分	60,000 12名×5,000円 (2018年預)	60,000 12名×5,000円 (2018年預)
その他預かり金	10,000 2019年～2020年会費	10,000 2年×1名×5,000円 (2011年預)
2020年会費	10,000 2名×5,000円 (2017年預)	10,000 2名×5,000円 (2017年預)
③収入合計 = ① + ②	380,000	480,000

支出の部		
科 目	本年予算額	本年決算額
2019年会費		155,000
		55,000 11名×5,000円 (2017年預)
		95,000 19名×5,000円 (2018年預)
		5,000 1名×5,000円 (2011年預)
④支出小計	200,000	155,000
次期預かり金 (5) = (3) - (4)	180,000	325,000
支出合計 ④ + ⑤	380,000	480,000

## 次期繰越金

一般会計繰越金(H) + 預かり金⑤  
10,598,753円 + 325,000円 = 10,923,753円

## 資産目録

現金	79,880円
北海道銀行(普通=預かり金)	325,000円
北海道銀行(普通)	4,911,967円
北海道銀行(定期)	5,500,000円
ゆうちょ銀行(振替口座)	106,906円
合計	10,923,753円

## 北海道医療大学歯学会 2020年予算(案)(2020年1月1日～2020年12月31日)

収入の部		
科 目	前年予算額	本年予算額
①会費等収入	3,415,000	3,415,000
正会員	2,650,000	2,650,000
本年納入分	(530名×5,000円)	(530名×5,000円)
滞納分	250,000	250,000
(50件×5,000円)	(50件×5,000円)	
準会員		
本年納入分	15,000	15,000
(5名×3,000円)	(5名×3,000円)	
新規入会		
賛助会員		
本年納入分	360,000	360,000
(12名×30,000円)	(12名×30,000円)	
滞納分		
新規会員		
新卒	25,000	25,000
(5名×5,000円)	(5名×5,000円)	
新規会員		
その他	75,000	75,000
(15名×5,000円)	(15名×5,000円)	
新規会員		
臨時	25,000	25,000
(5名×5,000円)	(5名×5,000円)	
入会金	15,000	15,000
(5名×3,000円)	(5名×3,000円)	
②事業収入	220,000	220,000
広告	220,000	220,000
別刷り料		
掲載料		
③雑収入	11,000	11,000
利息	1,000	1,000
その他	10,000	10,000
当期収入(A)	3,646,000	3,646,000
前期繰越金(B)	11,685,003	10,598,753
収入合計	15,331,003	14,244,753
(C) = (A + B)		

支出の部		
科 目	前年予算額	本年予算額
①学術大会及び定例講演会	600,000	600,000
開催費等	300,000	300,000
印刷費	100,000	100,000
宿泊費	20,000	20,000
旅費	80,000	80,000
謝礼	100,000	100,000
②特別講演会補助	300,000	300,000
③雑誌発行費	2,850,000	2,850,000
印刷費	2,300,000	2,300,000
発送費	200,000	200,000
査読費	100,000	100,000
英文添削費	30,000	30,000
総説依頼費	20,000	20,000
論文賞費(最優秀・優秀)	200,000	200,000
④事務費	1,660,000	1,660,000
事務委託費(交通費含む)	1,300,000	1,300,000
事務印刷費	10,000	10,000
事務通信費	200,000	200,000
事務用品費	150,000	150,000
⑤備品費	50,000	50,000
⑥研究奨励金	500,000	500,000
⑦会議費	15,000	15,000
⑧予備費	100,000	100,000
⑨諸雑費	50,000	50,000
⑩日本歯学系学会年会費	50,000	50,000
当期支出合計(D)	6,175,000	6,175,000
当期支出差額(E)	(A - D)	-2,529,000
次期繰越金(H)	(B + E)	8,069,753
総支出 (H + D)	15,331,003	14,244,753

## 北海道医療大学歯学会 2020年預かり金会計 予算(案)(2020年1月1日～2020年12月31日)

収入の部		
科 目	前年予算額	本年予算額
①新規預かり金	150,000	150,000
新入会員		
2021年会費	75,000	75,000
(15名×5,000円)	(15名×5,000円)	
2022年会費	75,000	75,000
(15名×5,000円)	(15名×5,000円)	
②前年度までの預かり金	230,000	325,000
2020年会費分	55,000	5,000
11名×5,000円	11名×5,000円	1名×5,000円
(2017年預)	(2017年預)	(2011年預)
95,000	10,000	
19名×5,000円	2名×5,000円	
(2018年預)	(2017年預)	
60,000	60,000	
12名×5,000円	12名×5,000円	
(2018年預)	(2018年預)	
10,000	150,000	
2年×1名×5,000円	30名×5,000円	
(2011年預)	(2019年預)	
2021年会費分	10,000	100,000
2名×5,000円	20名×5,000円	
(2017年預)	(2019年預)	
③収入合計=①+②	380,000	475,000

支出の部		
科 目	前年予算額	本年予算額
2020年会費		225,000
		5,000
		1名×5,000円
		(2011年預)
		10,000
		2名×5,000円
		(2017年預)
		60,000
		12名×5,000円
		(2018年預)
		150,000
		30名×5,000円
		(2019年預)
④支出小計	200,000	225,000
次期預かり金		
⑤ = ③ - ④	180,000	250,000
支出合計 ④+⑤	380,000	475,000

## 北海道医療大学歯学会会則（2017年3月4日現在）

### 第1章 総 則

（名 称）

第1条 本会は北海道医療大学歯学会（The Dental Society of Health Sciences University of Hokkaido）と称する。

（目 的）

第2条 本会は北海道医療大学歯学部（以下本学部と略す）を中心に、会員相互の緊密な協力により、学術研究の推進・専門技術の錬磨を計り、歯学の進歩・発展に寄与するとともに、会員の親睦を図ることを目的とする。

### 第2章 会 員

（会 員）

第3条 本会は以下の会員よりなる。

1. 正会員

歯学の研究に従事し、本会の目的に賛同する者、本学部教職員・大学院生・研究生・臨床研究生・歯科臨床研修医・卒業生および本学部元教育関係者で理事会の承認を得た者。

2. 名誉会員

本会の設立または発展に、特に功労のあった者で、常任理事会が推挙し、理事会、評議員会の議を経た者。なお、名誉会員には名誉会員証を送るほか会員の権利を保有し、年会費一切の費用を徴収しない。

3. 準会員

歯学教育・診療関係者で理事会の承認を得た者。

4. 学生会員

本学部専門課程の学生で理事会の承認を得た者。但し、学生会員は卒業後正会員に移行するものとする。

5. 賛助会員

本会の目的および事業に賛同し、協力・支持する個人・団体等で、理事会の承認を得た者。

（入 会）

第4条 本会に入会を希望する者は、所定の申し込み書に必要事項を記入の上本会事務局に申し込むものとする。

（退 会）

第5条 会員で退会を希望する者は、速やかにその旨を本会事務局に通知すること。ただし、納入済みの会費の返還は行わない。

（会員資格喪失）

第6条 会員は以下の事由により資格を喪失する。

1. 2年以上会費の未納。所在不明または連絡のつかない者。

2. 本会の名誉に反する言動のあった者については、会長は理事会、評議員会の議を経て退会を勧告または除名することがある。

（再入会）

第7条 会費未納により会員資格を喪失したものが再入会を希望する場合、2年分の未納会費を納入後入会手続きを取るものとする。

### 第3章 役員および運営

（役 員）

第8条 本会に以下の役員をおく。

会長1名、専務理事1名、常任理事 若干名、理事 若干名、監事2名、評議員 若干名及び常任委員 若干名

1. 会長は本学部教授の中より、理事会が推薦し、評議員会の議を経てこれを決める。会長は本会を代表し、会務を総括する。
2. 専務理事は理事会の議を経て会長が委嘱する。専務理事は会務の運営処理を推進する。
3. 常任理事は理事の中より選出し、会長が委嘱する。常任理事は常任理事会を組織し、会務を分担し、執行する。分担する会務は、庶務、会計、編集、企画、その他とする。
4. 理事は本学部教授ならびに3名以上の理事の推薦を受け理事会の承認を得た者とする。理事は理事会を組織し役員の推薦など会務に関する重要事項を審議する。
5. 監事は理事会の議を経て会長がこれを委嘱する。監事は会計およびその他の会務を監査する。また必要に応じ、理事会に出席する。
6. 評議員は本学部教授、准教授、専任講師で構成するほか、会長の推薦により理事会の承認を得た者とする。評議員は評議員会を組織し、会長の諮問に応じて必要事項を審議する。
7. 常任委員は理事会の議を経て、会長がこれを委嘱する。常任委員は常任理事を補佐し、会務の分掌処理にあたる。

（会議の成立条件）

第9条 理事会、評議員会は構成員の2分1以上の出席（委任状を含む）をもって成立し、議事は出席者の過半数によりこれを決する。

（任 期）

第10条 各役員の任期は2年を原則とする。ただし、再任を妨げない。

### 第4章 事 業

第11条 本会は第2条の目的を達成するために以下の事

業を行う。

1. 総会

総会は会長の招集により年1回学術大会を開催し、会務等について報告する。また、必要に応じ会長は臨時総会を開催することがある。

2. 学術大会

学術大会は年1回以上開催し、会員の研究発表、その他学術発展に関する行事も行う。

3. 学術講演会、研修会

4. 会誌

本会は機関誌“北海道医療大学歯学雑誌 (The Dental Journal of Health Sciences University of Hokkaido)”を年2回発行し、会員に配布する。会誌は逐次増刊することが出来る。北海道医療大学歯学雑誌の投稿規定ならびに論文査読規定については別に定める。

5. 研究活動の奨励

詳細は内規に定める。

6. 委員会

本会に委員会を置くことが出来る。委員会は委員を持って組織する。構成、任務等必要事項は別に定める。

7. その他

本会の目的達成に必要と認めた事業。

## 第5章 会 計

(運営経費、会計)

第12条 本会の運営経費は会員の納入する会費、寄付金、その他の収入を持ってこれにあてる。

1 各会員の会費は以下の通りとする。

イ 正会員

入会金 3,000円 年会費 5,000円

ロ 準会員

年会費 3,000円

ハ 賛助会員

入会金 10,000円 年会費 30,000円

ただし新入会員（正会員、賛助会員）で、会費3年以上を前納した者に対しては入会金を免除する。

なお、事業の目的に応じ、臨時会費を徴収することがある。

2 本会の会計年度は1月1日より12月31日とする。

(会計報告)

第13条 本会の収支決算については、理事会、評議員会の承認を得て、総会において会員に報告しなければならない。

## 第6章 雑 則

(事務局)

第14条 本会の事務局は本学部内におく。

(会則の改廃)

第15条 この会則に定めるもののほか、本会則の実地に必要な内規は理事会の議を経て別に定めるものとする。

第16条 本会則の改廃は理事会、評議員会の承認を得て、会長は会員に報告しなければならない。

## 附 則

1. 本会則は昭和61年8月1日より施行する。
2. 本会則は平成7年3月1日より施行する。
3. 本会則は平成8年4月1日より施行する。
4. 本会則は平成17年4月1日より施行する。
5. 本会則は平成27年4月1日より施行する。
6. 本会則は平成29年4月1日より施行する。



## 「北海道医療大学歯学雑誌」投稿規程（2019年12月1日現在）

### 1. 投稿資格

著者は、原則として共著者を含め、本会会員に限る。  
(臨時会員は除く)

### 2. 生命倫理への配慮

- 1) 臨床研究は、ヘルシンキ宣言の主旨にそったもので北海道医療大学の各学部・大学院研究科倫理委員会の承諾を得たものとする。
- 2) 人の遺伝子解析を含む場合は、本学の「ヒトゲム・遺伝子解析研究の計画および実地に関する倫理規程」に基づき、「ヒトゲノム・遺伝子解析研究に関する倫理審査委員会」の審査を経て学長の許可を得たものとする。
- 3) 動物実験は、「北海道医療大学動物実験規程 (Regulations for the Care and Use of Laboratory Animals in Health Sciences University of Hokkaido)」に基づき、「北海道医療大学動物実験委員会 (Animal Ethics and Research Committee) の審査を経て、北海道医療大学長の承認を得たものとする。

なお、本学以外の研究機関で行われた研究については、該研究機関等の倫理委員会等で承認を得たものとする。

### 3. 利益相反 (COI) について

投稿する論文については、本学会の定める「研究等の利益相反に関する指針」に基づき、投稿時に指定の申告書を提出するとともに、利益相反の有無を本文の最後もしくは謝辞の前に明記すること。企業などの経済的、人的、専門的な利益相反がある場合は企業名を記載する。ない場合は、「申告すべきCOI状態はない」と文言を記す。

(詳しくは利益相反 (COI) に関する指針参照)

### 4. 論文の種類及び内容

- 1) 論文の種類は、原著論文 (Original)、症例報告 (Clinical report)、総説 (Review)、解説 (Comment)、システマティックレビュー (Systematic review)、臨床統計、(Clinical statistical survey) とする。
- 2) 論文の内容は、他の刊行物に未発表のものに限る。
- 3) 本誌はその他に、ミニレビュー、最近のトピックス、歯学情報、本学会講演抄録、学会関係記事、学位論文などを掲載する。

### 5. 査読および採否

- 1) 投稿論文は、編集委員会および編集委員会の依頼する専門家により査読される。
- 2) 採否については、査読の結果に基づき編集委員会が決定する。

### 6. 投稿論文の作成

- 1) 投稿論文は、投稿規程ならびに別に定める「投稿の手引き」に準拠して作成すること。
- 2) 投稿論文は、表紙、論文指導責任者 (corresponding author)、およびその連絡先 (住所、電話番号、E-mailアドレス)、チェックリストシート、英文抄録 (300語以内)、本文、表、図および図表説明文の順番にまとめる。
- 3) 投稿原稿は、2部 (正1部、コピー1部) とす

る。また、投稿原稿と著者プロフィールを電子ファイルにて編集長宛にe-mailで提出する。

- 4) 和文論文の本文については、原則として、緒論 (緒語)、方法 (材料および方法)、結果、考察、結論 (結語)、謝辞 (必要な場合のみ)、文献の順に記載するものとする。
- 5) 英文論文の本文については、原則として、Abstract (300語以内)、Introduction, Materials and Methods, Result, Discussion, Conclusion, Acknowledgment (必要な場合のみ)、Referencesの順に記載するものとする。
- 6) 投稿論文のヘッダーに右詰めで、名前、所属、さらに初稿なのか修正論文なのかがわかるように記載する。
- 7) 投稿時、著者全員が編集委員会に当該論文の共著者である旨の承諾許可をメールで送信するものとする。

### 7. 最近のトピックスの作成

- 1) 最近のトピックスは、投稿規程ならびに別に定める「投稿の手引き」に準拠して作成すること。
- 2) 最近のトピックスは、作成した文書ファイル (Microsoft Word) をe-mailでの添付文書として編集委員会まで送付すること。

メールアドレス：委員長宛

件名：歯学雑誌、最近のトピックス

ファイル名：最近のトピックス、講座名、著者名

- 3) 最近のトピックスは、原則1トピックスにつき1頁での掲載とする。
- 4) 最近のトピックスは、全角文字1800字程度にまとめること。(参照文献リストを含む)。原稿に図・表を添える際は、以下の例に従って、片段サイズの図・表1つにつき本文の文字数を500文字程度に削減すること。

例：本文のみ1800字程度

(第28巻／第1号 35頁 参照)

本文1300字程度+片段サイズの図・表1つ+図・表の説明文

(第27巻／第1号 37頁 参照)

本文800字程度+片段サイズの図・表2つ+それぞれの図・表の説明文

(第27巻／第2号 109頁 参照)

本文800字程度+両段サイズの図・表1つ+図・表の説明文

### 8. 投稿論文の校正

- 1) 投稿論文に対する著者校正は原則として1回とする。
- 2) 校正論文は、特別な事情がない限り一週間以内、校正時間は48時間以内に返却するものとする。(返却、連絡がない場合は、投稿を取り下げたものと判断する)。

### 9. 証明書等の発行

- 1) 投稿原稿の受付日は、編集委員会に到着した日付とする。
- 2) 受理証明が必要な場合には、掲載が決定した後に

受理証明を発行する。

10. 別刷料

- 1) 掲載頁は、刷り上り一人10頁程度とする。
- 2) カラー頁は、無料とする。
- 3) 別刷料については、50部まで無料とし、これを超過する場合(50部単位)には著者の実費負担とする。

11. 優秀論文賞

その年の本誌に掲載された原著論文の中から「最優秀論文賞」(1編)、「優秀論文賞」(2編)を選び表彰する。

選考は編集委員会が行う。

12. 著作権の帰属

本誌に掲載された著作物の著作権は北海道医療大学

歯学会に帰属する。本会はこれら著作物の全部または一部を、ネットワーク媒体を含む媒体に掲載・出版することが出来る。ただし、論文の内容については、著者がすべての責任を負う。

13. 著者のプロフィール(6. 投稿論文作成 3) 参照

巻末に著者のプロフィールを記すので、著者のスナップ写真と経歴を提出すること。

14. 原稿の送付および本誌に関する問い合わせ

住所：〒061-0293 北海道石狩郡当別町金沢1757番地  
北海道医療大学歯学部・口腔生物学系・生理学分野  
北海道医療大学歯学雑誌編集委員会(委員長 石井久淑)

Tel：0133-23-1239

e-mail：hisayosh@hoku-iryo-u.ac.jp

患者のプライバシー保護ならびに研究倫理に関する指針(2014年2月26日)

北海道医療大学歯学雑誌に掲載される症例報告等を含む臨床研究論文では、患者のプライバシーを保護するため、以下の指針を遵守しなければならない。また、臨床研究等においては、患者ならびに被験者の尊厳と人権に配慮し、世界医師会によるヘルシンキ宣言と我が国が定めた下記の指針ならびに法的規範を遵守しなければならない。

1. 患者のプライバシー保護に関する指針

- 1) 氏名、カルテ番号、入院番号、イニシャル等、患者個人の特定が可能となる情報は記載しない。
- 2) 患者の住所は記載しない。ただし、疾患の発生場所が病態等に影響する場合は、区域(県、市など)までに限定して記載する。
- 3) 診療日等の記載は、年月までとする。
- 4) 診療科名と他の情報を照合することで患者が特定され得る場合、診療科名は記載しない。
- 5) 他施設でも診断・治療を受けている場合、その施設名と所在地は記載しない。ただし、救急医療などで搬送元の記載が不可欠の場合は、この限りではない。
- 6) 顔写真には目隠しをする。
- 7) 生検、剖検、画像情報などに含まれる番号等、症例を特定できる情報は削除する。
- 8) 以上の配慮をしても個人が特定される可能性のある場合は、発表に関する同意を患者本人(または遺族もしくは代理人、未成年者では保護者)から得る。
- 9) 前項の手続きが困難な場合は、筆頭著者または責任著者(corresponding author)の所属する施設の倫理委員会の承認を受ける。

2. 遵守すべき倫理指針等\*

- 1) 「臨床研究に関する倫理指針」(厚生労働省)(平成20年7月31日改正)
- 2) 「疫学研究に関する倫理指針」(文部科学省・厚生労働省)(平成25年4月1日改正)
- 3) 「ヒトゲノム・遺伝子解析研究に関する倫理指針」(文部科学省・厚生労働省・経済産業省)(平成25年2月8日改正)

- 4) 「遺伝子治療臨床研究に関する指針」(文部科学省・厚生労働省)(平成20年12月1日改正)
- 5) 「ヒト幹細胞を用いる臨床研究に関する指針」(厚生労働省)(平成25年10月1日改正)
- 6) 「厚生労働科学研究における利益相反(Conflict of Interest: COI)の管理に関する指針」(平成20年3月31日厚生科学課長決定)

\*なお、上記の指針等は、管轄官庁のHPに掲載されている最新版を参照すること。

チェックリスト 北海道医療大学歯学会雑誌

論文名

投稿原稿が「北海道医療大学歯学会雑誌投稿規程」および「投稿の手引き」に沿ったものであるか、もう一度チェックしてください。

著者チェック	チェック項目	編集委員会チェック
<input type="checkbox"/>	患者のプライバシー保護に関する指針に沿っていますか?	<input type="checkbox"/>
<input type="checkbox"/>	関連する倫理指針等を遵守していますか?	<input type="checkbox"/>
<input type="checkbox"/>	文献の記載方法は「投稿の手引き」に沿っていますか?	<input type="checkbox"/>
<input type="checkbox"/>	原稿は2部(正1部、コピー1部)所定の封筒に入れましたか?	<input type="checkbox"/>
<input type="checkbox"/>	原稿の第一枚目には必要項目が記載されていますか?	<input type="checkbox"/>
<input type="checkbox"/>	和文論文には英文抄録(本文300語以内)とこれに対応する和訳が添付されていますか?	<input type="checkbox"/>
<input type="checkbox"/>	英文論文には英文および和文抄録が添付されていますか?	<input type="checkbox"/>
<input type="checkbox"/>	本文中の図や引用文献の番号とその内容は、図のファイルや文献欄と合致していますか?	<input type="checkbox"/>
<input type="checkbox"/>	図、表、写真の大きさは、指示してありますか?	<input type="checkbox"/>
<input type="checkbox"/>	図、表、写真の表題および説明がありますか?	<input type="checkbox"/>
<input type="checkbox"/>	図、表、写真の挿入場所を本文原稿の右欄外に朱書きされてありますか?	<input type="checkbox"/>
<input type="checkbox"/>	著者および共著者は全員本学会会員ですか?	<input type="checkbox"/>
<input type="checkbox"/>	著者の写真と経歴は添付されていますか?	<input type="checkbox"/>

Signature	Print Name	Tel	e-mail	Date
NO1				
NO2				
NO3				
NO4				
NO5				
NO6				
NO7				

## 「北海道医療大学歯学雑誌」投稿の手引き（2019年12月1日現在）

本誌の体裁を統一するために、「投稿の手引き」に準拠して、ご執筆下さいますようお願い致します。

原稿はすべてA4版とし、下記の項目1)~7)のすべてを、2部提出して下さい。査読後、論文掲載が認められた際には、論文原稿を収めたUSBメモリー（USBメモリーは、印刷終了後にお返しします）をプリントした最終原稿1部とともに提出して下さい。

- 1) 投稿原稿表紙
- 2) チェックリストシート
- 3) 英文抄録
- 4) 本文
- 5) 文献
- 6) 図、表
- 7) 図表説明文

### 1. 投稿原稿表紙

表紙には以下の事項を和文および英文で記入する。

- 1) 原稿の種類
- 2) 表題
- 3) 著者名および所属
- 4) 論文指導責任者 (corresponding author), およびその連絡先 (住所, 電話番号, E-mailアドレス)
- 5) キーワード (5語以内)
- 6) 別刷数 (50部単位)
- 7) 連絡先 (郵便番号, 住所, 電話番号, E-mail)

#### 1) 表題

- (1) 一般固有名詞として通用していない商品名は用いない。
- (2) 和文表題には、原則として略号以外の英文字を用いない。別にスペースも含めて35字以内のランニングタイトルを付ける。
- (3) 英文表題は和文表題の内容と一致させる。文頭のみ大文字とし、他は小文字とする。また、別にスペースも含めて45字以内の英文ランニングタイトルを付ける。
- (4) 副題はできる限り用いない。ただし、必要な場合は次の例に準拠する。続報、第2報などの表記は認めない。

和文・英文：-□□□□□□□□□-

#### 2) 著者名および所属

- (1) 氏名の英文表記では、姓は大文字、名は先頭のみを大文字とする (例: Akira YAMADA (山田 昭))。
- (2) 著者の所属が2ヶ所以上の場合には、所属の著者に<sup>1), 2), 3)</sup>を付ける。  
論文指導責任者 (corresponding author) 及びその連絡先 (住所, 電話番号, E-mailアドレス) を明記する。

#### 3) キーワード

- 5語以内のキーワードを付ける。英文の場合は、キーワードの先頭のみを大文字とし、他は小文字とする (例: Impression materials, Bone morphogenetic proteins)。

### 2. チェックリストシート

チェックリストの指示に従い、投稿原稿を確認する。著者全員のサインを取り、連絡先を記載する。

### 3. 英文抄録

300語以内の英文抄録を付ける。

### 4. 本文

- 1) 原稿はA4判用紙 (縦) にワードプロセッサなどによる横書きとする。書式は以下に従うこと。

#### ・ Windows Microsoft Word

余白は上下3cm, 左右2.5cm

文字は12ポイント

1頁35文字×26行

行間を1.5行

句読点は「.」と「,」(全角)を用いる。英文の場合は、半角文字を使用する。

#### ・ Macintosh Microsoft Word

余白は上下3cm, 左右2.5cm

文字は12ポイント

1頁30-35文字×22-25行

行間を1.5行

句読点は「.」と「,」(全角)を用いる。英文の場合は、半角文字を使用する。

- 2) 原稿の下段中央にページ番号を記す。
- 3) 論文の原則的な構成は、緒論 (緒言), 方法 (材料および方法), 結果, 考察 (結果および考察), 結論 (結語), 謝辞, 文献, 図の説明, 図表とする。
- 4) 見出しを用いるときは次の順に項目をたてる。  
3 → 3) → (3) → a → a) → (a)
- 5) 文章は、専門用語を除いて、常用漢字、新かなづかい、ひらがなは口語体とする。
- 6) 数字はアラビア数字とし、単位の記号はJIS・Z 8202およびZ8203に準じ、国際単位系(SI)を使用するよう努める。また単位にピリオドをつけない。  
(例: GHz, MPa, kW, cm, mV, μm, nA, pF, mL, mmol, N (kgf), K, °C, min)
- 7) 学術用語は、原則として「文部省学術用語集」に準拠する。
- 8) 商品名、器械名などは、可能な限り一般化されている「カタカナ書き」とする。英文字で表す場合は、かしら文字のみ大文字にする。
- 9) 外国の人名などの固有名詞は原則として原綴とする。
- 10) 連続した数値は「,」でつなぎ、最後に単位をつける。(例: 10, 20, 30°C)
- 11) 製造社の表記法は ( ) 内に会社名のみを記し、社製および製作所、工業社製、株式会社などを入れない。  
例: (型式名, 製造会社名), (略号, 製造会社名)  
(X-3010, 日立) (EPMA, 日本電子)
- 12) 図表の挿入場所を本文右欄外に朱書きする。

### 5. 文献

- 1) 文献リストは、アルファベット順 (A, B...Z順) で作成する。また本文中の引用箇所以下に以下の体裁



に従い、文献内容を記載する。

例：単著者 (Izumi, 1999) (和泉, 1999), 2名 (Izumi & Ito, 1998) (和泉, 伊藤, 1998), 3名以上 (Izumi et al., 1970) (和泉ら, 1970), 2編以上 (Sato et al., 1988; Izumi, 1999) (佐藤ら, 1988; 和泉, 1999) (Izumi, 1999a, b)

※「,」や「;」の様な記号は、日本語の場合は全角、英文の場合は半角を使用する。

- 2) 文献として不適当なもの、例えば未公表のデータや私信などは文献として引用しない。
- 3) 文献の著者または編集者が複数の場合にはet al., 他などとせず、その全部を記載する。
- 4) 著者名が欧字綴の場合は姓の後に名前の頭文字をつけ、また著者が複数の場合は最後の著者の前に&を入れる。  
※ 著者間の「and」は記号「&」を使用すること。
- 5) 文献の記載方法の基本は次のとおりとする。

(1) 雑誌の場合

著者名 (複数の場合、氏名を「,」で区切る.)。表題-サブタイトル-雑誌名 巻: 引用ページの始めと終わり, 発行年。

例: Izumi H, Ito Y, Sato M, Karita K & Iwatsuki N. The effects of inhalation anesthetics on the parasympathetic reflex vasodilatation in the lower lip and palate of the cat. *Am J Physiol Regulatory Integrative Comp Physiol* 273: R 168-R174, 1997.

(2) 単行本の場合

i) 章を参考にしたとき

例: Weinstein L, Swartz MN. Pathologic properties of invading microorganisms.

In: Sodeman WA Jr, Sodeman WA, editors. *Pathologic physiology: mechanisms of disease*. Philadelphia: Saunders, 1974, p457-472.

ii) 個人または複数の著者の場合

例: Colson JH, Armour WJ. *Sports injuries and their treatment*. 2nd ed. London: S. Paul; 1986.

iii) 編集者、監修者が著者の場合

例: Diener HC, Wilkinson M, editors. *Drug-induced headache*. New York: Springer-Verlag; 1988.

iv) 団体、組織が著者で、かつ出版社の場合

例: Virginia Law Foundation. *The medical and legal implications of AIDS*. Charlottesville: The Foundation; 1987.

v) 会議録全体を参考にした場合

例: Vivian VL, editor. *Child abuse and neglect: a medical community response*. Proceedings of the First AMA National Conference on

Child Abuse and Neglect; 1984 Mar 30-31; Chicago. Chicago: American Medical Association; 1985.

(3) 分担執筆の場合

分担執筆者名: 分担執筆の表題. 書名 巻など, 発行所名: 発行年, 引用ページの始めと終わり。

例: 山田早苗: 橋義歯の力学-傾斜歯ブリッジの形成と設計について-。新臨床歯科学講座 3, 医歯薬出版: 1978, 157-165.

(4) 翻訳書の場合

著者 (翻訳者): 書名 (原著書名). 発行所名: 発行年, 引用ページの始めと終わり。

例: Davidge RW (鈴木弘茂, 井関孝善): セラミックスの強度と破壊 (Mechanical behavior of ceramics). 共立出版: 1982, 34-55.

## 6. 図

- 1) 用紙はA 4版 (縦) とし, 1枚ずつ別葉にする。
- 2) 各葉杖に, 図の番号, 著者名, 片段あるいは両段の指定, カラー印刷の有無を明記する。
- 3) 図の大きさは, 片段か両段一杯になることがのぞましい。刷り上がりを想定して, 図の大きさが片段で横幅45-68 mm, 両段で100-150 mmになるように縮小コピーし, 文字, 記号の大きさ, 線の太さなどをチェックする, 棒グラフなどのハッチングは識別可能なものにする。
- 4) 図中の文字は, 刷り上がりで本文とほぼ同じ10-13級 (7-9ポイント), 線の太さは0.15-0.3 mmになるよう原図を作成する。
- 5) 図や表はA 4縦で作成する。一ページに一つの図あるいは表とする。図のタイトルや表の説明 (Figure legends) は図の印刷を希望する位置に記載する。図と表の挿入箇所は投稿論文中の右余白に示すこと。
- 6) 組図の原稿は, 貼込み間隔や角度を正確にする。
- 7) 写真は, A 4判の用紙に貼り, 必要な文字, 記号などを記入する。写真の拡大率は, 単位長さのバーで表す。
- 8) 患者の顔や特徴ある身体の一部の写真を使用する場合は, 目隠し等により個人が特定できないように配慮するとともに, 患者本人あるいは後見人から文書により許可を得ること。
- 9) 記号は中心の明確な○●□■◇◆などを使用する。
- 10) 記号を使用する場合の凡例は, 脚注に置かず図中に入れる。

## 7. 表

- 1) 罫線はできる限り入れない。
- 2) 標準偏差は, ( ) もしくは±とし, 信頼区間との混同を避けるために説明を入れる。
- 3) 表題が英文字の場合は書き出しのみを大文字にし, それ以後は小文字とする。しかし略号はこの限りではない。

- 4) 単位などの表記は同一言語に統一する。単位 (unit), 平均 (mean), 標準偏差 (SD) (例:)

**Table1** Mechanical properties of specimen

Specimen	Tensile strength Mpa	Elongation %
A	500 (20)	10.2 (3.3)
B	300 (15)	5.4 (2.3)

( ) : SD

**表1** 試料の力学的性質

試料	引張強さ Mpa	伸び %
A	500 ± 20	10.2 ± 3.3
B	300 ± 15	5.4 ± 2.3

平均 ± 標準偏差

## 8. その他

本規定ならびに「投稿の手引き」に規定されていない事項については、編集委員会にお尋ね下さい。  
 投稿の手引き, 投稿規定, チェックリストのファイルは、ホームページ (<http://www.hoku-iryo-u.ac.jp/~dental-society/>) からダウンロード出来ます。



## 編 集 後 記

コロナ禍による影響が未だ衰えない状況が続いておりますが、令和2年も序盤戦を終え、折り返し地点に差し掛かっております。このような難局におきましても、皆様からの精力的な論文等の投稿並びにお忙しい中、論文の査読を快く引き受けていただいた先生方の御陰で、この度も本学歯学雑誌を無事発刊することができました。皆様のご尽力に心から感謝申し上げます。

さて、本号では総説1編、原著論文4編並びに最近のトピックス3編の投稿をいただきました。巻頭のう蝕制御治療学分野のShamima先生の総説では、骨再生のエピジェネティック調節とそれらの臨床応用の可能性について述べられています。本号では硬組織関連の原著論文の投稿が多く、組織学分野の建部廣明先生（歯内歯の三次元形態解析）、歯科矯正学分野の尾立卓弥先生（ラット下顎頭軟骨の基質タンパク発現に対する顎関節への荷重負荷の影響）並びに臨床口腔病理学分野の吉田光希先生（DNA脱メチル化作用による効率的な歯髄細胞の石灰化誘導）から興味深い研究成果が報告されています。また、クラウンブリッジ・インプラント補綴学分野の山中大寛先生からは、口腔インプラント専門医のウェブサイト広告表記に係る歯科医療体制の地域特性が報告されています。最近のトピックスでは薬理学分野の根津顕弘先生から唾液分泌機構に関して、同分野の石田成美先生からはエナメル芽細胞の分化機構に関する最新の知見が紹介されています。さらに、伊東歯科口腔病院の廣瀬知二先生からは、がん治療後の言語機能のサポートシステムに関する最新情報が提供されています。いずれも大変興味深い内容ですので、是非ご一読ください。

依然として、コロナ終息の見通しは立っておりません。しかしながら、「禍福はあざなえる縄のごとし」と言われますので、いずれ訪れるであろう福を迎えるためにも、明るく、少しずつでも歩を進めていくことが大切なのかも知れません。これからも、歯学雑誌のさらなる充実に努めて参りますので、今後ともご支援ご協力を賜りますようどうかよろしくお願いいたします。（石井 記）

次号（第39巻、第2号）の発行は令和2年12月31日です。

投稿原稿募集の締め切りは令和2年9月30日必着と致します。期日厳守の上、ご投稿をお願いします。本誌投稿規定は、2020年第39巻、第1号の巻末をご参照ください。



Thinking ahead. Focused on life.



## Signo T500

シグノの新たな歴史が始まる

SignoT500は、Studio F・A・Porscheのデザイン哲学と、モリタのプロフェッショナルな水準を理想的に網羅しています。洗練された色、素材、細部までこだわった仕上げは、テクノロジーと家具の共生そのもの。さらに容易なメンテナンス性と、複雑な人間工学を満たすような設計をしています。



reddot design award  
best of the best 2019



Design by **STUDIO F・A・PORSCHE**

発売 株式会社 **モリタ** 大阪本社: 大阪府吹田市垂水町3-33-18 〒564-8650 T 06. 6380 2525 東京本社: 東京都台東区上野2-11-15 〒110-8513 T 03. 3834 6161 お問い合わせ: お客様相談センター 歯科医療従事者様専用  
T 0800. 222 8020(フリーコール) 製造販売 株式会社 **モリタ** 東京製作所 本社工場 埼玉県北足立郡伊奈町小室7129 〒362-0806 T 048. 723 2621 販売名: シグノT 標準価格: 3,980,000円~(消費税別)2018年6  
月21日現在 一般的名称: 歯科用ユニット機器の分類: 管理医療器具(クラスD) 特定保守管理医療機器 医療機器認証番号: 229AKBZX00081000 法定耐用年数(償却年数):7年  
詳細な製品情報につきましては、こちらをご参照ください。 [www.dental-plaza.com](http://www.dental-plaza.com)



THE BEST PARTNER OF DENTISTS



SINCE 1948

With the utmost care, and the most advanced manufacturing technology, our innovative products are designed and produced!

よりよい品質と  
新たな信頼を求めて

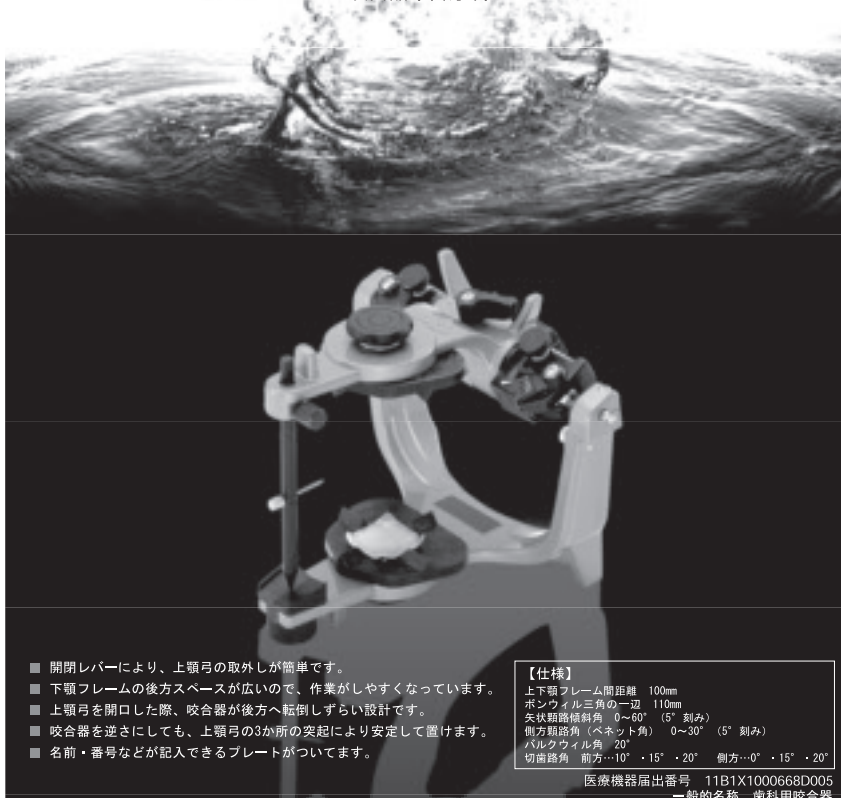


株式会社YDM

〒114-0014 東京都北区田端6-5-20  
TEL03-3828-3161 FAX03-3827-8991  
http://www.ydm.co.jp/

## Spacy Articulator (Semi-Adjustable) Wing

スペイシー咬合器(半調節)ウイング



- 開閉レバーにより、上顎弓の取外しが簡単です。
- 下顎フレームの後方スペースが広いので、作業がしやすくなっています。
- 上顎弓を開口した際、咬合器が後方へ転倒しづらい設計です。
- 咬合器を逆さにしても、上顎弓の3か所の突起により安定して置けます。
- 名前・番号などが記入できるプレートがついています。

### 【仕様】

上下顎フレーム間距離 100mm  
ボシクナル三角の一辺 110mm  
矢状路傾斜角 0°・60° (5°刻み)  
側方路角(ベネット角) 0°~30° (5°刻み)  
バルクウィル角 20°  
切歯路角 前方…10°・15°・20° 側方…0°・15°・20°

医療機器届出番号 11B1X1000668D005  
一般的名称 歯科用咬合器

GC



100<sup>TH</sup> ANNIVERSARY OF GC CORPORATION

# The 5<sup>TH</sup> INTERNATIONAL DENTAL SYMPOSIUM

2021.4.17 SAT ▶ 18 SUN

会場:東京国際フォーラム

Scan me!



INTERNATIONAL  
DENTAL SYMPOSIUM  
OFFICIAL APP

## Experience Ergonomics

操作を全て顕微鏡の中心部に集約。光量調節、対物レンズ操作時もハンドルから手を放すこと無く、片手のみの操作を行うことができ、診療の妨げになりません。



光量調整や各種モード切換が可能なマルチファンクションノブ  
焦点距離の調整(200~430mm\*)  
\*パリオスコープ230

# MORA interface

(オプション)

歯科用として開発されたMORAインターフェースを使用すると、顕微鏡全体を横方向に傾けても接眼レンズは水平に保つことができます(左右±25°)。観察姿勢を一定にすることができ、ポジションの自由度も高まります。



歯科診療のために進化し開発された手術顕微鏡  
**EXTARO 300**



## See in True Light

### NoGlare mode

(オプション)



偏光照明により歯牙の表面の反射を低減。色調や形態を正確に確認することができます。

### TrueLight mode

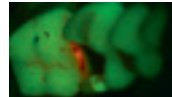
(オプション)



コンボジットレジンと早期重合を抑制。最適化されたカラーバランスにより組織の識別が容易になります。

## 蛍光モード

世界で初めて蛍光モードを内蔵。これまで以上に確実な診断、効率的なワークフローをサポートします。



歯石・歯垢が付着している箇所等は赤色、正常な部位は緑色となるため、カリエスリスクの高くなっている箇所の識別を補助し、治療を効率的に行うことができます。

天然歯とコンボジットレジン境界を識別することも容易になります。ターゲットとする箇所をすばやく認識でき、貴重なチェックアウトを有効に使うことができます。

- フロアスタンドモデル  
販売名 手術顕微鏡 EXTARO 300  
製造販売元 出典番号 1381X00119003570  
一般医療機器 特定保守管理医療機器 一般的名前 可塑型手術用顕微鏡(36354020)
- 天井懸架モデル  
販売名 手術顕微鏡 EXTARO 300 マウントタイプ  
製造販売元 出典番号 1381X00119003580  
一般医療機器 特定保守管理医療機器(設置) 一般的名前 手術用顕微鏡(36354010)
- Dコネクティブ4F搭載モデル  
販売名 手術顕微鏡 EXTARO 300 FV  
製造販売元 出典番号 229AHZK00034000  
製造販売元 出典番号 229AHZK00034000  
一般医療機器 一般的名前 歯科用顕微鏡(33895010)  
一般医療機器 特定保守管理医療機器(設置) 一般的名前 手術用顕微鏡(36354010)  
一般医療機器 特定保守管理医療機器 一般的名前 可塑型手術用顕微鏡(36354020)

**ZEISS**

We make it visible.



**白水貿易株式会社**

<https://www.hakusui-trading.co.jp/>

〒064-0824 札幌市中央区北4条西20丁目2番1号 Nord 420BLD1F ☎(011)616-5814  
 〒101-0052 東京都千代田区神田小川町1-11 千代田小川町クロス2F ☎(03)5217-4618  
 〒464-0075 名古屋市千種区内山3-10-17 今池セントラルビル2F ☎(052)733-1877  
 〒532-0033 大阪市淀川区新高1丁目1番15号 ☎(06)6396-4400  
 〒812-0013 福岡市博多区博多駅東2-18-30 八重洲博多ビル5F ☎(092)432-4618



株式会社 札幌メディカルラボ  
[www.medical-1081.com](http://www.medical-1081.com)



**MEDICAL**



サイナス  
アプローチ

歯牙移植

インプラント  
だけじゃない

BioNa<sup>®</sup>

シミュレーションソフトウェアBioNa<sup>®</sup>は  
通常のインプラント埋入のみにとどまらず、  
さまざまなケースに柔軟に対応いたします。

医療機器認証番号：230AKBZX0004500 ソフトウェア自身による自動診断機能やサージカルガイドを設計・作製する機能は有してありません。

歯も心も美しく  
和田精密歯研株式会社

札幌営業所 〒007-0845 北海道札幌市東区北45条東16-1-18 TEL：011-786-1118 FAX：011-786-1117  
帯広営業所 〒080-0043 北海道帯広市西13条北5-1-12-1 TEL：0155-41-6611 FAX：0155-41-6620  
函館営業所 〒041-0801 北海道函館市桔梗町5-8 TEL：0138-48-0330 FAX：0138-48-0331

編集委員会

委員長 石井久淑  
越智守生・斎藤隆史

(アイウエオ順)

北海道医療大学歯学雑誌 第39巻 第1号

令和2年6月30日

発行者 遠藤一彦

編集 北海道医療大学歯学会

〒061-0293 北海道石狩郡当別町金沢1757番地  
北海道医療大学内  
電話 0133-23-1211(内線2563)  
電話/FAX 0133-23-1345(直通)  
メールアドレス: iryo-ds@hoku-iryo-u.ac.jp

印刷 山藤三陽印刷株式会社  
札幌市西区宮の沢1条4丁目16番1号  
電話 011(661)7163(代)

# Dent J Health Sci Univ Hokkaido

## ORIGINAL

- 1 **Effects of joint loading on matrix protein expression in mandibular condylar cartilage of growing rat**  
Takuya ODACHI, Yuya NAKAO, Akihiro HOSOYA, Masahiro IJJIMA ..... (1)
- 11 **Three-dimensional morphological analysis of Dens invaginatus using micro CT**  
Hiroaki TAKEBE, Kazuki AKIZUKI, Keiko FUJITA, Nazmus SHALEHIN, Naohiko KAWAMURA,  
Akihiro HOSOYA, Eiji NAKAYAMA, Kazuharu IRIE ..... (11)
- 17 **Comparison between the publishing rate of “dental implant-specialists” certificated by the Japanese Society of Oral Implantology in Kyushu and Tohoku-Hokkaido branch.**  
Masahiro YAMANAKA, Masahiro ISHIKAWA, Susumu MIKAMI, Tetsuro YAMADA, Keisuke KUHARA,  
Kanetaka YAMAGUCHI, Kazuyo NAKANISHI, Takeo MAIDA, Yusuke IDA, Yasuhiro NAKANISHI,  
Yukito HIROSE, Morio OCHI ..... (17)
- 23 **Calcification-induction of dental pulp cell by DNA demethylation**  
Koki YOSHIDA, Shamima SULTANA, Shuhei TAKAHASHI, Ariuntsetseg KHURELCHULUUN,  
Durga PAUDEL, Tetsuro MORIKAWA, Jun SATO, Hiroki NAGAYASU, Takashi SAITO,  
Yoshihiro ABIKO ..... (23)

## REVIEW

- 31 **Histone deacetylases and their inhibitors (HDACis) for bone formation and regeneration:A review**  
Shamima SULTANA, Osamu UEHARA, Koki YOSHIDA, Takashi SAITO, Yoshihiro ABIKO ..... (31)

## DENTAL INFORMATION

- 41 **Recent topics** ..... (41)